

بروز نشانگرهای p53 و Bcl-2 در کارسینوم زگیلی و کارسینوم سلول سنگفرشی حفره‌ی دهان

شادی ثقفی*، سکینه عمویان**، رضا زارع محمودآبادی*، جهانشاه صالحی نژاد***، علی اکبر شهاب نیا****

* استادیار گروه آسیب شناسی دهان، فک و صورت دانشکده‌ی دندانپزشکی و مرکز تحقیقات دندانپزشکی، دانشگاه علوم پزشکی و خدمات بهداشتی درمانی مشهد
 ** دانشیار گروه آسیب شناسی بیمارستان امام رضا، دانشگاه علوم پزشکی و خدمات بهداشتی درمانی مشهد
 *** دانشیار گروه آسیب شناسی دهان، فک و صورت دانشکده‌ی دندانپزشکی و مرکز تحقیقات دندانپزشکی، دانشگاه علوم پزشکی و خدمات بهداشتی درمانی مشهد
 **** دندانپزشک

چکیده

بیان مساله: کارسینوم زگیلی (VC)، گونه‌ی به نسبت نادر از کارسینوم سلول سنگفرشی (SCC) است، که تفاوت‌های بالینی و زیست‌شناختی فراوانی میان این دو نئوپلاسم وجود دارد. بنابراین، تشخیص درست این تومور اثری چشمگیر در درمان مناسب بیماران دارد.
هدف: هدف از این بررسی، مقایسه‌ی بروز نشانگرهای p53 و Bcl-2 در آسیب‌های VC و SCC و هیپرپلازی سودوپای تلیاماتوز (PEH) بود.
مواد و روش: در این پژوهش، بروز نشانگرهای p53 و Bcl-2 در ۲۰ نمونه از بلوک‌های پارافینی مربوط به VC و ۲۳ نمونه‌ی SCC و ۲۲ نمونه‌ی PEH به روش ایمونوهیستوشیمی مورد بررسی قرار گرفت. ایمونو اکتیویته به صورت رنگ آمیزی هسته‌ی سلول‌های تومورال در مورد p53 و رنگ آمیزی سیتوپلاسمی در مورد Bcl-2 آشکار گردید و میانگین درصد رنگ‌پذیری این سه آسیب با یکدیگر مقایسه شد. داده‌ها پس از ورود به نرم افزار آماری SPSS نسخه ۱۱/۵ با استفاده از نمایه‌های پراکنده‌ی مرکزی و توزیع فراوانی گزارش شدند و واکاوی با آزمون‌های آنوا و توکی برای Bcl-2 و کروسکال والیس برای p53 و Bcl-2 انجام گرفت.
یافته‌ها: در این بررسی، میانگین درصد رنگ‌پذیری توسط نشانگر Bcl-2 در VC، $12/37 \pm 12/20$ ، در SCC $33/04 \pm 24/71$ و در PEH $35/09 \pm 23/98$ بود. تفاوت معناداری در میانگین درصد رنگ‌پذیری سلول‌ها توسط نشانگر Bcl-2 میان VC و دو آسیب دیگر یافت شد، که به گونه‌ی آشکاری کمتر از دو آسیب دیگر بود. همچنین میانگین درصد رنگ‌پذیری توسط نشانگر p53 در VC، $32 \pm 30/06$ ، در SCC $56/22 \pm 12/37$ و در PEH $76/18 \pm 34/20$ گزارش شد و تفاوت معناداری در میانگین درصد رنگ‌پذیری سلول‌ها توسط نشانگر p53 در میان آسیب‌ها به گونه‌ی دو به دو با یکدیگر وجود داشت.
نتیجه‌گیری: p53 و Bcl-2 دو نشانگر ایمونوهیستوشیمیایی هستند، که می‌توانند به عنوان یک روش کمک تشخیص مفید برای افتراق آسیب‌های VC و SCC از یکدیگر در نظر گرفته شوند.
واژگان کلیدی: کارسینوم زگیلی، کارسینوم سلول سنگفرشی، هیپرپلازی سودوپای تلیاماتوز، ایمونوهیستوشیمی، Bcl-2، p53

درآمد

کارسینوم سلول سنگفرشی حفره‌ی دهان (SCC)، یک تومور مهاجم با سرآغاز اپیتلیوم سنگفرشی مطبق است^(۱). این تومور شایع‌ترین بدخیمی در حفره‌ی دهان بوده، که تقریباً ۹۴ درصد همه‌ی بدخیمی‌های دهان را تشکیل می‌دهد^(۲) و ششمین سرطان شایع در جهان است^(۳).

وروکوس کارسینوما (VC) یا کارسینوم زگیلی یک گونه‌ی نادر از SCC با درجه‌ی پایین است. این آسیب توسط آکرمن (Ackerman) برای نخستین بار در مخاط دهان گزارش و با عنوان تومور آکرمن شناخته شد^(۴). VC، کمتر از ۱ تا ۱۰ درصد SCC‌های دهانی را تشکیل می‌دهد. ایجاد این تومور پیوندی نزدیک با مصرف تنباکو و ویروس پاپیلوما‌ی انسانی HPV (Human Papilloma Virus) دارد^(۵). VC، برخلاف نمای بالینی بدخیمش از لحاظ بافت شناسی خوش خیم بوده و به ندرت متاستاز می‌دهد^(۶). حفره‌ی دهان شایع‌ترین جایگاه این تومور و جایگاه شایع بعدی آن حنجره است^(۴). این تومور ممکن است به اندازه‌ی بزرگی رسیده و بافت‌های مجاور همچون استخوان و غضروف را تخریب نماید^(۷). VC، از نظر بافت شناختی در تشخیص افتراقی با هیپرپلازی سودوپاپیلوما‌توز و S.C.C مطرح می‌شود و از آنجا که درمان این آسیب‌ها با هم تفاوت زیادی دارند تشخیص درست آسیب از اهمیت بالایی برخوردار است.

مسیر آپوپتوز توسط چندین عامل همچون p53 و خانواده‌ی Bcl-2 تنظیم می‌گردد^(۸). Bcl-2 یک انکوژن است، که در تنظیم عمل آپوپتوز نقش داشته و هم پروتئین‌های آنتی آپوپتوتیک و هم پروآپوپتوتیک را کد (Code) می‌کند^(۹). این انکوژن با جلوگیری از آپوپتوز، بقای سلولی را افزایش می‌دهد (اما در پروليفراسیون سلولی نقشی ندارد) و نقشی مهم در ترانسفورماسیون بدخیمی دارد. به نظر می‌رسد، که Bcl-2 از آسیب اکسیداتیو به غشای سلولی و هسته جلوگیری می‌کند. بروز بیشتر از اندازه‌ی آن در رابطه با کارسینوم‌توز مطرح می‌شود.

ژن p53 نیز، سلول‌هایی که آسیب DNA در آنها ترمیم نمی‌شود را به سوی آپوپتوز هدایت می‌کند، اما p53 گونه‌ی جهش یافته، به صورت یک انکوژن اثر می‌کند. موتاسیون باعث آسیب به این ژن شده و احتمال آنکه یک سلول خوش خیم را دچار تقسیم‌های مهار نشدنی نماید را افزایش می‌دهد^(۹).

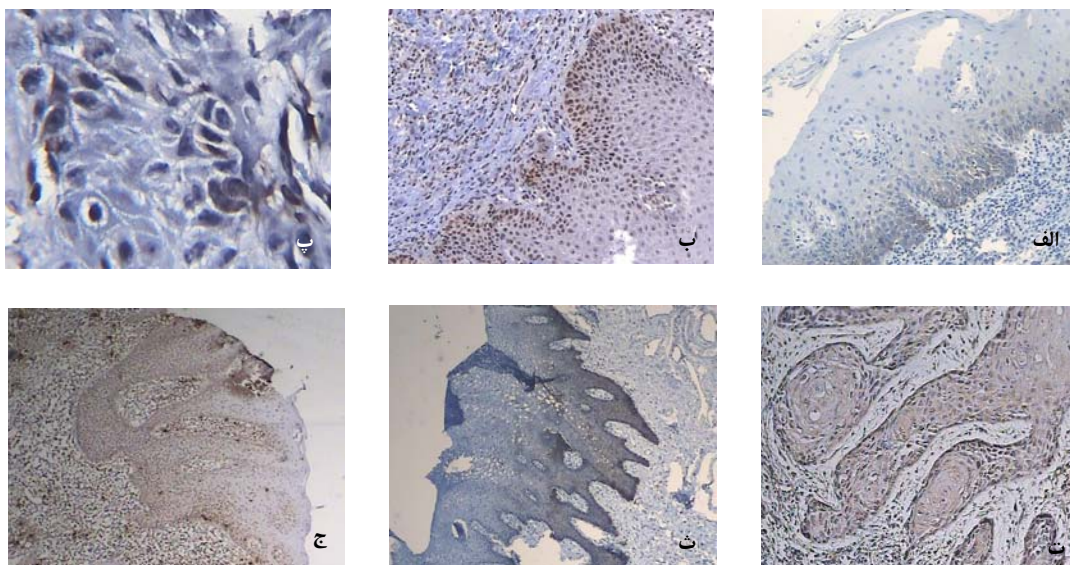
هدف از این پژوهش، بررسی میزان تظاهر دو نشانگر Bcl-2 و p53 در تومورهای VC، SCC و هیپرپلازی سودو اپی تلیوماتوز (PEH) و مقایسه‌ی میان آن‌ها بود.

مواد و روش

در این بررسی توصیفی-تحلیلی، با مراجعه به بایگانی بخش آسیب شناسی دانشکده‌ی دندانپزشکی، دانشگاه علوم پزشکی مشهد و بیمارستان امام رضا شمار ۲۰ نمونه از بلوک‌های پارافینی مربوط به VC و ۲۳ نمونه SCC و ۲۲ نمونه از آسیب‌های درون دهانی که دارای تغییرات اپیتالی PEH بودند، (شامل ۸ نمونه پاپیلاری هیپرپلازی کام، ۱۲ نمونه تومور سلول گرانولار، ۲ نمونه هیستوپلاسموزیز) انتخاب گردید. همه‌ی نمونه‌ها توسط دو آسیب شناس دوباره بررسی شده و از نظر تایید تشخیص بازبینی گردیدند. نمونه‌هایی که بافت کافی از تومور مورد نظر را جهت رنگ آمیزی ایمونوهیستوشیمی داشتند انتخاب شده و نمونه‌هایی که این شرط را نداشتند از بررسی کنار گذاشته شدند. سپس، از هر یک از بلوک‌های پارافینی انتخاب شده دو برش به ضخامت ۴ میکرون فراهم گردید و به کمک روش ایمونوهیستوشیمی استرپتاویدین بیوتین (LSAB) توسط آنتی بادی مونوکلونال موشی ضد p53 (Clone Do-7، DAKO دانمارک) و Bcl-2 (Clone 3.1، DAKO دانمارک) بر پایه‌ی دستور کارخانه‌ی سازنده رنگ‌آمیزی شدند.

برش‌های بافتی پس از پارافین زدایی توسط گزیریل و آبدهی به وسیله‌ی الکل در محلول سیترات به مدت ۱۲ دقیقه با حداکثر توان مایکروویو قرار داده شد و پس از سرد گردیدن و شست و شو با آب مقطر، لام‌ها در محیط مرطوب گذاشته شدند. پس از آن به ترتیب در محلول‌های پر اکسیداز، آنتی بادی، آنتی بادی ثانویه (Novolink Polymer)، استرپتاویدین، کروموزن و هوماتوکسیلین هر یک به مدت ۱۰ دقیقه قرار داده و در میان هر یک از مراحل بالا برای ۵ دقیقه در آب مقطر شست و شو گردید. سرانجام، در الکل مطلق گذاشته و با چسب انتلان چسبانده شد.

پس از آن، اسلایدهای رنگ آمیزی شده به روش ایمونوهیستوشیمی با میکروسکوپ نوری با بزرگ نمایی ۴۰۰ برابر بررسی گردید و در سه فیلد متفاوت از سلول‌های تومورال که بیشترین رنگ پذیری را داشته‌اند از میان ۱۰۰ سلول، سلول‌های

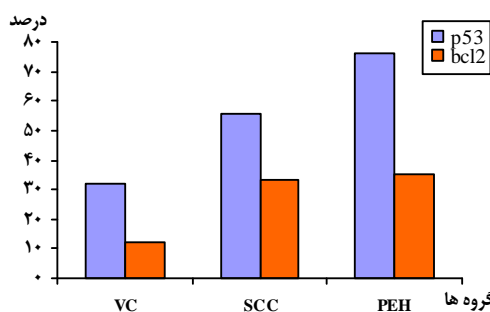


نگاره‌ی ۱- الف رنگ آمیزی ایمونوهیستوشیمی توسط نشانگر Bcl-2 در VC (بزرگ‌نمایی ۴۰ برابر)، **ب** رنگ‌آمیزی ایمونوهیستوشیمی توسط نشانگر p53 در VC. سلول‌های مثبت به رنگ قهوه‌ای آشکار هستند (بزرگ‌نمایی ۴۰ برابر)، **پ** رنگ‌آمیزی ایمونوهیستوشیمی توسط نشانگر Bcl-2 در SCC (بزرگ‌نمایی ۴۰ برابر)، **ت** رنگ‌آمیزی ایمونوهیستوشیمی توسط نشانگر p53 در SCC (بزرگ‌نمایی ۱۰۰ برابر)، **ث** رنگ‌آمیزی ایمونوهیستوشیمی در PEH توسط نشانگر Bcl-2 (بزرگ‌نمایی ۴۰ برابر)، **ج** رنگ‌آمیزی ایمونوهیستوشیمی در PEH توسط نشانگر p53 (بزرگ‌نمایی ۴۰ برابر)

رنگ پذیری توسط نشانگر Bcl-2 در VC $12/20 \pm 12/37$ ، در SCC $33/04 \pm 24/71$ و در PEH $35/09 \pm 23/98$ بود. نمودار ۱، درصد رنگ پذیری در سه آسیب VC، SCC، PEH را توسط نشانگرهای p53 و Bcl-2 نشان می‌دهد.

جدول ۱ مقایسه‌ی پراکندگی داده‌ها با استفاده از آزمون کلموگروف-اسمیرنوف

آسیب	نشانگر	نتیجه‌ی آزمون
ورو کوز کارسینوما	p53	۰/۳۷۱
	Bcl-2	۰/۵۱۶
کارسینوم سلول سنگفرشی	p53	۰/۲۸۵
	Bcl-2	۰/۶۰۹
هیپرپلازی سودوایپلی تلیاماتوز	p53	۰/۰۱۰
	Bcl-2	۰/۳۰۹



نمودار ۱ مقایسه‌ی درصد رنگ پذیری سه آسیب توسط نشانگرهای p53 و Bcl-2

باراکسیون مثبت به Bcl-2 و p53 شمارش گردیدند و میانگین سه منطقه توسط دو آسیب شناس به گونه‌ی جداگانه ثبت شد. در مواردی که تفاوتی میان آن دو وجود داشت دوباره شمارش انجام و در نهایت درصد سلول‌های مثبت بیان گردید. ایمونواکتیویته به صورت رنگ آمیزی هسته‌ی سلول‌های تومورال در مورد p53 و رنگ آمیزی سیتوپلاسمی در مورد Bcl-2 مشخص می‌گردد (۱۰). (نگاره‌ی ۱). مهار مثبت در روند رنگ آمیزی با استفاده از بافت تومور لنفوم جهت رنگ آمیزی Bcl-2 و کانسر کولون جهت رنگ‌آمیزی p53 و مهار منفی نیز با استفاده نشدن از آنتی بادی ویژه است. داده‌ها پس از ورود به نرم افزار آماری SPSS نسخه‌ی ۱۱/۵ با استفاده از نمایه‌های پراکندگی و مرکزی و توزیع فراوانی گزارش شدند و واکاوی با آزمون‌های آنوا و توکی برای Bcl-2 و کروسکال والیس و من ویتنی برای p53 و Bcl-2 انجام گرفت. در همه‌ی آزمون‌ها سطح معنادار ۰/۰۵ در نظر گرفته شد.

یافته‌ها

با توجه به آزمون کلموگروف-اسمیرنوف طبیعی بودن داده‌ها بررسی شدند، که تنها نشانگر p53 در آسیب هیپرپلازی سودوایپلی تلیوماتوز طبیعی نبوده و در دیگر آسیب‌ها داده‌ها از پراکندگی طبیعی پیروی می‌کردند (جدول ۱). میانگین درصد

همه‌ی آسیب‌ها به گونه‌ی دو به دو با یکدیگر تفاوت معناداری در متغیر رنگ پذیر دارند (جدول‌های ۴، ۵ و ۶).

جدول ۴ مقایسه‌ی میانگین رتبه‌ای آسیب‌های VC و PEH توسط نشانگر p53

آسیب	شمار	میانگین رتبه‌ای	نتیجه‌ی آزمون
V.C	۲۰	۱۳/۹۸	./...
PEH	۲۲	۲۸/۳۴	

جدول ۵ مقایسه‌ی میانگین رتبه‌ای آسیب‌های SCC و PEH توسط نشانگر p53

آسیب	شمار	میانگین رتبه‌ای	نتیجه‌ی آزمون
SCC	۲۳	۱۷/۷۸	./۰۰۶
PEH	۲۲	۲۸/۴۵	

جدول ۶ مقایسه میانگین رتبه‌ای آسیب‌های VC و SCC توسط نشانگر p53

آسیب	شمار	میانگین رتبه‌ای	نتیجه‌ی آزمون
VC	۲۰	۱۶/۵۰	./۰۰۷
SCC	۲۳	۲۶/۷۸	

بحث

کارسینوم زگیلی (VC) گونه‌ای از SCC است و ۳ تا ۴ درصد SCC را تشکیل می‌دهد و در مقایسه با SCC پروگنوز خوبی دارد. در بسیاری از موارد تشخیص دو آسیب VC و SCC از هم کار بسیار دشواری است. رفتار زیست شناختی VC کاملاً با کارسینوماهای معمولی متفاوت است^(۱). بیماران مبتلا به VC در برابر خطر ابتلا به SCC هستند و در ۳۷ درصد موارد می‌توانند همراه یک SCC باشند. از لحاظ آسیب شناختی یافت VC در تشخیص افتراقی با هیپرپلازی سودو اپی تلیوماتوز و SCC مطرح می‌شود و از آنجا که درمان این آسیب‌ها با هم تفاوت زیادی دارند، تشخیص درست آسیب از اهمیت بالایی برخوردار است^(۲).

در سرطان‌ها رابطه‌ی میان رشد سلولی و مرگ سلول (آپوپتوز)، میزان رشد تومور را تعیین می‌کند^(۸). ژن سرکوب کننده‌ی تومور p53 و پروتئین Bcl-2 هر دو در تنظیم آپوپتوز نقش دارند و ناهنجاری در این دو ژن از علل بسیار مهم در ایجاد برخی از تومورهاست^(۱۲). Bcl-2 با جلوگیری از آپوپتوز بقای سلولی را افزایش می‌دهد و نقشی مهم در ترانسفورماسیون بدخیمی دارد. در بررسی کنونی، میانگین درصد رنگ پذیری در آسیب VC به گونه‌ی معنادار کمتر از دو آسیب دیگر بود و در

برای مقایسه‌ی درصد رنگ پذیری توسط نشانگر Bcl-2 در آسیب‌های SCC، وروکوز کارسینوما و هیپرپلازی سودو اپی تلیوماتوز از آزمون آنوا استفاده گردید، که بر پایه‌ی این آزمون تفاوت معناداری در رنگ‌پذیری سلول‌ها توسط نشانگر Bcl-2 در میان سه آسیب وجود داشت. سپس از آزمون توکی برای بررسی وجود تفاوت میان گروه‌های مورد پژوهش به گونه‌ی جزئی‌تر استفاده و بر پایه‌ی این آزمون مشاهده گردید، که میان وروکوز کارسینوما با دو آسیب دیگر تفاوت معناداری در درصد رنگ‌پذیری سلول‌ها با Bcl-2 وجود دارد. میانگین درصد رنگ‌پذیری در آسیب وروکوز کارسینوما به گونه‌ی آشکاری کمتر از دو آسیب دیگر بود و در دو آسیب دیگر میانگین درصد رنگ‌پذیری توسط نشانگر Bcl-2 تفاوت معناداری با یکدیگر نداشت (جدول ۲).

جدول ۲ میانگین درصد رنگ‌پذیری آسیب‌ها توسط نشانگر Bcl-2

آسیب	شمار	میانگین درصد رنگ‌پذیری	انحراف معیار
VC	۲۰	۱۲/۳۰	±۱۲/۳۷
SCC	۲۳	۳۳/۰۴	±۲۴/۷۱
PEH	۲۲	۳۵/۰۹	±۲۳/۹۸

میانگین درصد رنگ‌پذیری توسط نشانگر p53 در VC ۳۲±۳۰/۰۶، در SCC ۱۲/۳۷±۵۶/۲۲ و در PEH ۳۴/۲۰±۷۶/۱۸ بود. برای مقایسه‌ی میانگین درصد رنگ‌پذیری توسط نشانگر p53 در آسیب‌های مورد بررسی از آزمون کروسکال والیس استفاده شد، که بر پایه‌ی این آزمون تفاوت معناداری در رنگ‌پذیری سلول‌ها توسط نشانگر p53 در میان سه آسیب وجود داشت (جدول ۳).

جدول ۳ میانگین رتبه‌ای سه آسیب توسط نشانگر p53

آسیب	شمار	میانگین رتبه‌ای	نتیجه‌ی آزمون
VC	۲۰	۱۹/۹۸	./...
SCC	۲۳	۳۲/۵۷	
PEH	۲۲	۴۵/۳۰	

سپس، از آزمون من ویتنی برای بررسی وجود تفاوت میان گروه‌های مورد بررسی به گونه‌ی جزئی‌تر استفاده گردید. بر پایه‌ی آزمون‌های من ویتنی برای مقایسه‌ی میانگین‌های رتبه‌ای درصد رنگ‌پذیری در آسیب‌های گوناگون مورد بررسی آشکار شد، که

VC و بروز بالای از p53 را در SCC مشاهده کردند^(۱۷).
دبلیویو (WU) و همکاران طی پژوهشی، بروز p53 را در هیپرپلازی و روكوز، VC و SCC سر و گردن مقایسه کردند. در بررسی آنان در ۱۰۰ درصد هیپرپلازی و روكوز، ۸۸ درصد موارد VC و ۱۰۰ درصد موارد SCC، پروتئین p53 شناسایی شد، که نتایج این پژوهش نیز از نظر کیفی همانند بررسی کنونی است^(۱۸). از سوی دیگر اوگاوا (Ogawa) و همکاران، در پژوهشی بروز p53 در VC و SCC را با هم برابر یافتند، که این نتیجه با بررسی کنونی همخوانی ندارد^(۱۹).

VC یک SCC با درجه پایین است، اما در حفره دهان به دلیل رفتار زیست شناختی منحصر به فردش بایستی از لحاظ کلینیکی پاتولوژیک به عنوان یک آسیب جدا از SCC در نظر گرفته شود. این تومور دارای رشد آهسته اما متناوب است، که می‌تواند به صورت موضعی تهاجم داده اما تمایل ناچیزی برای متاستاز داشته و از این رو پروگنوز بهتری نسبت به SCC دارد^(۲۰-۳۶). در بررسی کنونی سعی گردید، که با استفاده از نشانگرهای تنظیم کننده آپوپتوز این دو تومور با هم مقایسه گردد که میزان کمتر بروز انکوژنهای Bcl-2 و p53 در VC نسبت به SCC تایید کننده درجه‌ی تمایز بالاتر VC از SCC است. اما در این بررسی، نتایج به دست آمده از مقایسه‌ی PEH با VC کاملاً غیر منتظره بود، زیرا PEH یک تغییر اپیتلیالی خوش خیم است که تنها از لحاظ بافت شناختی همانند VC و SCC بوده و از لحاظ زیست شناختی کاملاً با اپیتلیوم آن دو آسیب متفاوت است. شاید بتوان این نتایج را به تکنیک رنگ آمیزی و روش کار مربوط دانست که چون روش کار برای همه‌ی نمونه‌ها یکسان بوده این مساله شدنی نیست. از سویی، شاید لازم باشد بر روی شمار بیشتری از نمونه‌ها بررسی انجام گردد تا بتوان به نتایج مطمئن‌تری دست یافت.

نتیجه گیری

در این بررسی، بروز Bcl-2 به گونه‌ای معنادار در کارسینوم زگیلی (VC) کمتر از کارسینوم سلول سنگفرشی (SCC) و هیپرپلازی سود اپی تلیاماتوز (PEH) بود، در صورتی که میان SCC و PEH تفاوت معناداری در بروز Bcl-2 وجود نداشت. بروز p53 نیز در VC کمتر از SCC و در SCC کمتر از PEH بود. بنابراین، از این دو نشانگر می‌توان جهت افتراق دو آسیب VC و

SCC و هیپرپلازی سود اپی تلیاماتوز درصد رنگ پذیری توسط نشانگر Bcl-2 تفاوت معنادار با یکدیگر نداشت.

لورو (Loro) و همکاران بر این باور هستند، که نتایج به دست آمده از بروز Bcl-2 با SCC همخوانی ندارد. برخی بررسی‌ها افزایش بروز آن را در آسیب‌های دیسپلاستیک و SCC نشان داده، در حالی که برخی دیگر بروز گاه و بیگاه و یا نبود بروز را نشان می‌دهند. آنها این اختلاف در نتایج را احتمالاً به دلیل روش ایمونوهیستوشیمیایی بر پایه‌ی یک آنتی بادی مونوکلونال واحد می‌دانند^(۸).

در بررسی کنونی، افزایش بروز Bcl-2 در هیپرپلازی سود اپی تلیاماتوز می‌تواند مربوط به روش رنگ آمیزی باشد، اما چون از رنگ آمیزی ایمونوهیستوشیمی به روش LSAB استفاده شده، که روش دقیقی بوده این احتمال ناچیز است.

دراشبرگ (Drachenberg)، بروز Bcl-2 را در VC و SCC با هم مقایسه نمود و دریافت، که Bcl-2 به ندرت در VC بروز می‌یابد، اما SCC در صد بالاتری از بروز Bcl-2 را نشان داد^(۱۲). همچنین سعید (Saeed) و همکاران، میزان بیان Bcl-2 و Bax را در VC و SCC ناحیه‌ی اندام تناسلی بررسی نموده و نتیجه گرفتند، که بروز Bcl-2 در SCC کاملاً تمایز یافته نسبت به VC به گونه‌ی معنادار بالاتر است، که با یافته‌های بررسی کنونی همانندی دارد^(۱۴).

اما لورو و همکاران، در پژوهشی به این نتیجه رسیدند که میزان بروز Bcl-2 در دیسپلازی اپی تلیالی دهان نسبت به اپی تلیوم طبیعی بالاتر است^(۱۵). راوی (Ravi) نیز بروز Bcl-2 را در آسیب‌های دهانی بررسی کرده و به این نتیجه رسید که تقریباً همه‌ی کانسره‌های مهاجم دارای بروز بالای از p53 و Bcl-2 هستند، که این یافته با بررسی کنونی همخوانی ندارد^(۱۶).

نتایج بررسی کنونی نشان داد، که تفاوت معناداری در رنگ‌پذیری سلول‌ها توسط نشانگر p53 در میان سه آسیب وجود دارد و همه‌ی آسیب‌ها به گونه‌ی دو به دو با یکدیگر تفاوت معناداری در متغیر رنگ‌پذیری توسط نشانگر p53 دارند. لورو و همکاران گزارش کردند، که بیان سوپرابازال پروتئین p53 در دیسپلازی‌ها نشان دهنده‌ی افزایش خطر پیدایش کانسر است و در ژن p53 موتان در ۶۰ درصد موارد SCC دهانی وجود دارد^(۸). همچنین اوبان (Ouban) و همکاران، بروز ایمونوهیستوشیمیایی Mdm2 و p53 را در VC و SCC و بروز ناچیزی از p53 در

بر خلاف انتظار است، انجام بررسی‌های بیشتر در این زمینه ضروری به نظر می‌رسد. میزان بروز نشانگرهای Bcl-2 و p53 در PEH در این بررسی که ولی با توجه به بالا بودن SCC در موارد مشکوک استفاده نمود.

References

1. Impola U, Uitto VJ, Hietanen J, Hakkinen L, Zhang L, Larjava H, et al. Differential expression of matrilysin-1 (MMP-7), 92 kD gelatinase (MMP-9), and metalloelastase (MMP-12) in oral verrucous and squamous cell cancer. *J Pathol* 2004; 202: 14-22.
2. Neville BW, Damm DD, Allen CM, Bouquot JE. *Oral & maxillofacial pathology* 2nd ed., Philadelphia: WB Saunders Co; 2008. p. 343-344, 346-366.
3. de Vicente JC, Olay S, Lequerica-Fernandez P, Sánchez-Mayoral J, Junquera LM, Fresno MF. Expression of Bcl-2 but not Bax has a prognostic significance in tongue carcinoma. *J Oral Pathol Med* 2006; 35: 140-145.
4. Walvekar RR, Chaukar DA, Deshpande MS, Pai PS, Chaturvedi P, Kakade A, et al. Verrucous carcinoma of the oral cavity: A clinical and pathological study of 101 cases. *Oral Oncol* 2009; 45: 47-51.
5. Gimenez-Conti IB, Collet AM, Lanfranchi H, Itoiz ME, Luna M, Xu HJ, et al. p53, Rb, and cyclin D1 expression in human oral verrucous carcinomas. *Cancer* 1996; 78: 17-23.
6. Assaf C, Steinhoff M, Petrov I, Geilen CC, de Villiers EM, Schultz-Ehrenburg U, Orfanos CE. Verrucous carcinoma of the axilla: case report and review. *J Cutan Pathol* 2004; 31: 199-204.
7. Kang CJ, Chang JT, Chen TM, Chen IH, Liao CT. Surgical treatment of oral verrucous carcinoma. *Chang Gung Med J* 2003; 26: 807-812.
8. Loro LL, Vintermyr OK, Johannessen AC. Cell death regulation in oral squamous cell carcinoma: methodological considerations and clinical significance. *J Oral Pathol Med* 2003; 32: 125-138.
9. Eissa S, Shoman S. *Tomor markers*. 1th ed., London: Chapman & Hall; 1998; p. 147-148.
10. Yip KW, Shi W, Pintilie M, Martin JD, Mocanu JD, Wong D, et al. Prognostic significance of the Epstein-Barr virus, p53, Bcl-2, and survivin in nasopharyngeal cancer. *Clin Cancer Res* 2006; 12: 5726-5732.
11. Ogawa A, Fukuta Y, Nakajima T, Kanno SM, Obara A, Nakamura K, et al. Treatment results of oral verrucous carcinoma and its biological behavior. *Oral Oncol* 2004; 40: 793-797.
12. Sakuragi N, Salah-eldin AE, Watari H, Itoh T, Inoue S, Moriuchi T, et al. Bax, Bcl-2, and p53 expression in endometrial cancer. *Gynecol Oncol* 2002; 86: 288-296.
13. Drachenberg CB, Blanchaert R, Ioffe OB, Ord RA, Papadimitriou JC. Comparative study of invasive squamous cell carcinoma and verrucous carcinoma of the oral cavity: expression of Bcl-2, p53, and Her-2/neu, and indexes of cell turnover. *Cancer Detect Prev* 1997; 21: 483-489.
14. Saeed S, Keehn CA, Khalil FK, Morgan MB. Immunohistochemical expression of Bax and Bcl-2 in penile carcinoma. *Ann Clin Lab Sci* 2005; 35: 91-96.
15. Loro LL, Johannessen AC, Vintermyr OK. Decreased expression of Bcl-2 in moderate and severe oral epithelia dysplasias. *Oral Oncol* 2002; 38: 691-698.

16. Ravi D, Nalinakumari KR, Rajaram RS, Nair MK, Pillai MR. Expression of programmed cell death regulatory p53 and Bcl-2 proteins in oral lesions. *Cancer Lett* 1996; 105: 139-46.
17. Ouban A, Dellis J, Salup R, Morgan M. Immunohistochemical expression of Mdm2 and p53 in penile verrucous carcinoma. *Ann Clin Lab Sci* 2003; 33: 101-106.
18. Wu M, Putti TC, Bhuiya TA. Comparative study in the expression of p53, EGFR, TGF-alpha, and cyclin D1 in verrucous carcinoma, verrucous hyperplasia, and squamous cell carcinoma of head and neck region. *Appl Immunohistochem Mol Morphol* 2002; 10: 351-356.
19. Ogawa A, Fukuta Y, Nakajima T, Kanno SM, Obara A, Nakamura K, et al. Treatment results of oral verrucous carcinoma and its biological behavior. *Oral Oncol* 2004; 40: 793-797.
20. Angadi PV, Krishnapillai R. Cyclin D1 expression in oral squamous cell carcinoma and verrucous carcinoma: correlation with histological differentiation. *Oral Surg Oral Med Oral Pathol Oral Radiol Endod* 2007; 103: 30-35.