

اثرالقایی بافت همبند مخاط کراتینیزه کام سخت بر روی اپیتلیوم مخاط آلوئول پس از انجام Subepithelial connective tissue graft

دکتر منوچهر گشتاسب پور استادبار دانشکده دندانپزشکی، دانشگاه علوم پزشکی شیراز

دکتر فرین کیانی استادیار دانشکده دندانپزشکی، دانشگاه علوم پزشکی شیراز

خلاصه

هدف از این تحقیق بررسی امکان اثرالقایی بافت همبند مخاط کراتینیزه کام بر روی تمایز مخاط غیرکراتینیزه مخاط آلوئول است. یازده بیمار ۱۹ تا ۴۶ ساله سالم از بیماران دانشکده دندانپزشکی شیراز با خصوصیت داشتن لثه کراتینیزه کمتری مساوی ۲ میلیمتر در سطح لایبال یا باکال حداقل یک دندان قدامی یا پری مولار و فقدان پریدونتیت یاژنژیویت در آن منطقه (یک دندان مزیال و دیستال به انضمام دندان مورد آزمایش) در این تحقیق شرکت نمودند. اندازه‌گیری‌های اولیه شامل اندازه عمق سالکوس، میزان تحلیل و عرض لثه کراتینیزه پس از آموزش بهداشت دهان و جرمگیری در صورت لزوم انجام گرفت. در منطقه گیرنده فلپ موکوزال با حداقل ضخامت در ناحیه خط موکوژنژیوال دندان مورد آزمایش و یک دندان مزیال و دیستال به آن انجام گرفت. سپس بافت باقیمانده بر روی استخوان برداشته شد. در منطقه دهنده (کام) پس از ایجاد فلپ موکوزال نازک یک قطعه بافت همبندی به ضخامت ۲-۱ میلیمتر برداشته شد و در محل گیرنده قرار داده شد و به مخاط و لثه اطراف بخیه گردید و با بخیه فلپ موکوزال در مرحله بعد این قطعه بافت همبندی کاملاً پوشیده گردید. بخیه‌ها پس از یک هفته برداشته شد و تا شش ماه بیمار تحت مراقبت بودند. شش ماه پس از عمل جراحی اندازه‌گیری‌های کلینیکی قبل از عمل تکرار و نمونه برداری از منطقه پیوندخورده و نیز از مخاط دست نخورده اطراف انجام گرفت و پس از آماده نمودن بافت با میکروسکوپ نوری بررسی گردید.

در بررسی کلینیکی میزان لثه کراتینیزه و چسبندگی دندان مورد آزمایش و دندان‌های مزیال و دیستال آن افزایش قابل توجه نشان می‌داد. در مطالعه بافت شناسی در ۸۰ درصد موارد علائم کراتینیزاسیون در اپی‌تلیوم مشاهده گردید و در ۳۰ درصد موارد وجود دسته‌های متراکم کلاژن در بافت همبند مشاهده شد.

این مطالعه نشان می‌دهد که پیوند بافت همبند بکاربرده شده تا حدودی قادر به تغییر خصوصیات سلول‌های بالغ بافت غیرکراتینیزه است.

بررسی مقالات

لته عمل پشتیبانی از attachment apparatus را انجام می‌دهد، بافت‌های زیرین خود را از ذرات و میکروبی‌های موجود در دهان محفوظ نگه میدارد و بافت محافظت‌کننده در مقابل فشارهای جویدن و فشارهای پس‌برنده (retraction) ماهیچه‌ها می‌باشد^(۱). لته چسبنده دوبافت متحرک را از هم جدا می‌سازد، مخاط آلئول و لبه آزاد لته^(۲) مخاط آلئول نمی‌تواند فشارهای functional & frictional را تحمل نماید، چون به آزادی حرکت میکند، شل است و فقط به ماهیچه‌های زیر و fascia چسبیده است، واکنش‌های آماسی و دژنراتیو را وقتی تحت تنش (stress) قرار می‌گیرند نشان می‌دهد.^(۳) در ضمن مخاط آلئول با اپیتلیوم غیرکراتینیزه پوشیده شده است^(۴)، در حالیکه لته بوسیله اپیتلیوم کراتینیزه پوشیده شده است. پهنای لته چسبنده یک پارامتر مهم کلینیکی است^(۵) و در اشخاص مختلف و نقاط مختلف دهان متفاوت است^(۶) و باسن افزایش می‌یابد.^(۷) بسیاری از پریدونتیستها عقیده داشتند که مقدار کافی لته چسبنده و کراتینیزه برای بقای سلامت لته و همچنین برای جلوگیری از زین رفتن چسبندگی بافت همبند ضروری است.^(۸) Naber ۱۹۵۷، Oschenbein ۱۹۶۰، Friedman & Levine ۱۹۶۴، Carranza & Carraro & Schmid ۱۹۷۰، ell & matthew ۱۹۷۶، Hall ۱۹۸۱، Matter ۱۹۸۲ از جمله آنها بودند. گفته شده است که عرض باریک لته

چسبنده هرگز به نظر سالم نمی‌آید، قرمز است و ربطی به مقدار پلاک باکتریال ندارد^(۹) با وجود بر این چند تحقیق این نظریه را که مقدار بیشتر لته چسبنده جهت مقابله با جمع شدن پلاک میکروبی بر یک لایه نازک لته ارجحیت دارد را مورد سؤال قرار داده‌اند.

یکی از اولین تحقیقات برای بررسی اهمیت مقدار لته در نگهداری سلامت پریدونشیوم توسط Lange & Loe در ۱۹۷۲ انجام گرفت. آنان به این نتیجه رسیدند که تمام نقاط با لته کراتینیزه کمتر از ۲ میلی‌متر نشانه‌های مداوم آماس را نشان می‌دهند^(۱۰) و ۳ و ۹^(۱۱). در تحقیق آنها نقاطی که کمتر از ۲ میلی‌متر بافت کراتینیزه داشتند با وجود بهداشت خوب آماس لته را نشان می‌دادند.^(۱۲) اندیکاسیون اصلی جهت جراحی‌های موکوژنژیوال کمبود عرض لته چسبنده، فشار فرنوم یا ماهیچه، عمق ناکافی وستیبول و تحلیل لته می‌باشند.

روش‌های افزایش لته چسبنده را می‌توان به دو گروه تقسیم بندی نمود^(۱۳).

۱- عمل افزایش لته

۲- جابجایی (displacement) اپیکالی دیواره پاکت
روش اول خط موکوژنژیوال را عمیق مینماید. روش دوم پاکت را از بین می‌برد و آنرا به لته چسبنده مبدل می‌سازد^(۱۴). مشکلات موکوژنژیوال معمولاً "بوسیله پیوندهای پایه‌دار با حرکت دادن لته در جهات اپیکال و جانبی حل می‌گردد. در این روشها معمولاً باید مخاط کراتینیزه مناسب نزدیک ضایعه موکوژنژیوال موجود

باشد^(۱۶). زمانی که مناطق مارجینال یا مجاور آن نمی‌تواند بافت دهنده کافی در اختیار گذارد برتری پیوند آزاد لثه اتوژن با در اختیار گذاشتن مخاط masticatory با اندازه و کیفیت خوب از قسمتهای دیگر آشکار می‌شود^(۱۶). پیوند آزاد لثه برای درمان ضایعات لثه و مخاط آلوئول حداقل ۹۰ سال است که بکار برده می‌شود. پیوند آزاد لثه در درمان تحلیل‌های متعدد مجاور هم‌کاربرد دارد زیرا ناحیه بزرگی بسادگی بایک عمل پوشانده می‌شود^(۱۵)، انجام دانش ساده است و موارد استعمال متعددی دارد^(۲۹). بعضی اوقات پس از انجام پیوند آزاد لثه اتوژن attachment creep رخ می‌دهد که جابجایی لبه لثه در جهت کرونال می‌باشد. این پدیده توسط Corn ، Bernimulin ، Lusches و Muhleman ، Goldman & Cohen گزارش شده است^(۱۹).

روش استفاده از بافت همبند برای افزودن لثه کراتینیزه بوسیله Edell در سال ۱۹۷۴ بچاپ رسید. تفاوت آن با پیوند آزاد لثه، در برداشتن پوشش اپیتلیالی بافت همبند است.^(۲۰ و ۲۱) بافت دهنده را می‌توان از زیر فلاپ کام بدست آورد و بعد در محل مورد لزوم بخیه نمود. در سال ۱۹۸۰ Langer & Calagna تکنیک subepithelial connective tissue graft را برای تصحیح فرورفتگیهای ریج ارائه نمودند. Langer & Langer در سال ۱۹۸۵ Subepithelial connective tissue graft برای پوشش ریشه را شرح دادند. این پیوند تلفیقی از خواص

فلاپ پایه دار و پیوند آزاد لثه را دارد. در تحقیق حاضر پیوند بافت همبند زیر فلاپ موکوزال بکار برده شد و تغییرات کلینیکی و هیستولوژیکی حاصل بررسی گردید.

Cell differentiation مخاط دهانی

تا دهه‌های اخیر خیلی از کلینیسین‌ها عقیده داشتند که تحریکات functional و عوامل محیطی در cell differentiation موثر می‌باشد^(۲۱ و ۲۲). پوست و مخاط دهان (لثه و کام سخت) اغلب افزایش کراتینیزه شدن و هیپرپلازی اپیتلیوم را در نواحی تحریکات مکانیکی و فشار نشان می‌دهند، ولی تحقیقات ژنتیکی چگونگی خصوصیات اپیتلیوم^(۳۹) در آن نقاط را مربوط به بافت همبندشان می‌دانند^(۲۳ و ۲۴). همین نظریه باعث گردید گروهی از محققین به این نتیجه برسند که در پیوندها از بافت همبند بدون اپیتلیوم استفاده گردد^(۴۱). بافت کراتینیزه حاصل از پیوند subepithelial connective tissue یافته Karing و دیگران را به اثبات می‌رساند که specificity اپیتلیوم پیوند بوسیله بافت همبند زیرین آن تعیین می‌شود^(۴۲). میلر متذکر شد که بافت همبند در نهایت بافت غالب است و پس از طی دوران بهبودی زخم، در دراز مدت مخاط نازک آلوئولار با بافت همبند کلفت زیرش می‌تواند مثل مخاط masticatory عمل نماید^(۴۳).

در تحقیق حاضر ما فرضیه کلینیکی بالا را آزمایش نمودیم تا اثراالقایی بافت همبند کام را بر روی مخاط آلوئول با گذاشتن پیوندی از بافت همبند زیر فلاپ نازک موکوزال، در محلی که نیاز به لته است، بصورت کلینیکی و هیستولوژیکی بررسی نمائیم .

مواد و روش

یازده بیمار بالغ سالم ازین بیماران بخش تشخیص دانشکده دندانپزشکی شیراز شامل ۷ زن و ۴ مرد نوزده تا ۴۹ ساله که بهداشت دهان خوبی داشتند، سیگاری نبودند و آنتی بیوتیک در ۶ ماه قبل مصرف نکرده بودند انتخاب شدند. ناحیه انتخاب شده جهت جراحی شامل خصوصیات زیر بود: دندان مورد آزمایش (انسیزور، نیش یا پری مولار) همراه با دو دندان مجاور دیستال و مزیال آن فاقد ژنژیویست یا پریدنتیت بودند، تحلیل استخوان نداشتند و عمق پاکت بییش از ۳ میلیمتر نبود. لته کراتینیزه کمتر از ۲ میلیمتر در طرف لابیال یا باکال دندان مورد آزمایش وجود داشت . عمق وستیبول در ناحیه آزمایش کافی بود و ناحیه دهنده پیوند در کام سخت مناسب بود، بطوریکه آرچ کام قابل دسترسی بوده و حداقل ۵ میلیمتر بافت نرم بر روی استخوان در دسترس بود.

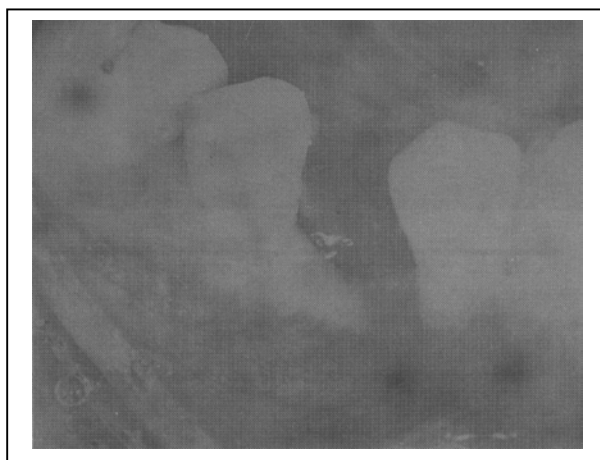
بیماران همگی بهداشت دهان خوبی داشتند. ایندکس پلاک silness & Loe (۱۹۶۴) کمتر از یک و ایندکس

لته ای (GI) Loe & Silness (۱۹۶۳) کمتر از یک در ناحیه عمل مورد نظر بود. پس از انتخاب بیماران روش مسواک زدن و فلاس کردن به آنان آموخته شد. چنانچه ایندکس های PI و GI کسی بیش از ۱٪ بود جرمگیری و روت پلانینگ با کورتهای گریسی انجام می گرفت و دندانها با rubber cap و خمیر پروفیلاکسی پالیش می گردیدند. یک ماه پس از پایان فاز اول درمان پریدونتال، PI و GI برای بار دوم جهت انتخاب نهایی بیماران انجام گردید. سپس اندازه گیری های اولیه بوسیله ۲ نفر انجام گرفت که شامل موارد زیر بود: ۱- اندازه گیری عمق پاکت از لبه لته تا قاعده سالکوس در سمت باکال (دیستال ، میدباکال، مزیال) با پروب ویلیامز. ۲- مقدار لته کراتینیزه (KG) از لبه لته تا M.G.J. در ناحیه mid buccal ۳- مقدار لته چسبنده که با تفریق عمق سالکوس از مقدار لته کراتینیزه محاسبه می گردید. ۴- تعیین تحلیل لته با اندازه گیری از لبه لته تا C.E.J. اندازه گیری ها در سمت باکال در ۳ نقطه انجام می گرفت (دیستال ، میدباکال و مزیال) .

روش جراحی

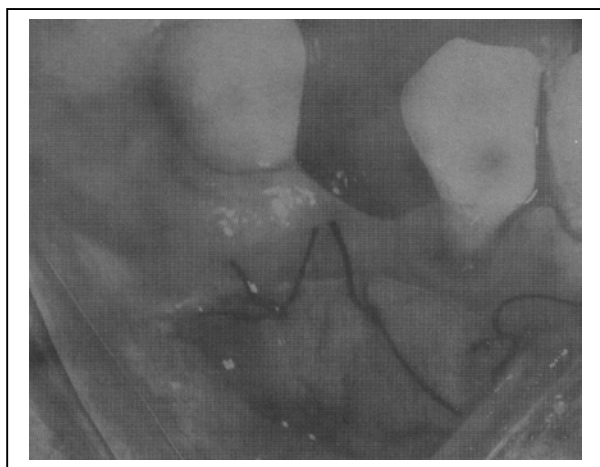
در دو ناحیه گیرنده و دهنده از بی حسی موضعی به صورت انفیلتراسیون گزیلوکاین (۲ درصد به اضافه آدرنالین یک به هشتاد هزارم) استفاده گردید. در منطقه گیرنده بستر مناسبی با استفاده از فلاپ Partial thickness (نیمه پهنا) در منطقه M.G.J. دندان مورد آزمایش و دو دندان طرفین ایجاد گردید. سپس با

تصاویر ۴-۱ مراحل جراحی و ۶ ماه بعد از عمل را در یکی از بیماران (بیمار پنجم) نشان می‌دهد. تصویر شماره ۵ مربوط به بیمار چهارم و ۶ ماه بعد از عمل می‌باشد.



تصویر شماره (۱):

بیمار پنجم ناحیه گیرنده: پری مولار اول فک پایین قبل از جراحی

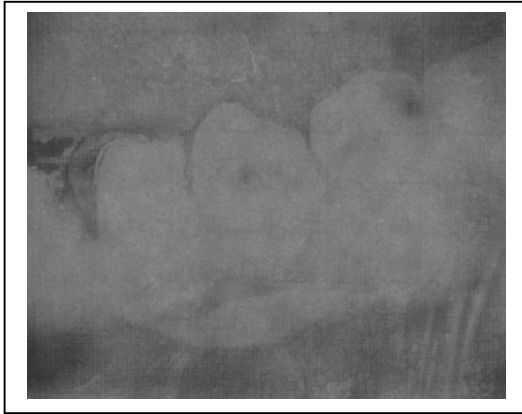


تصویر شماره (۲):

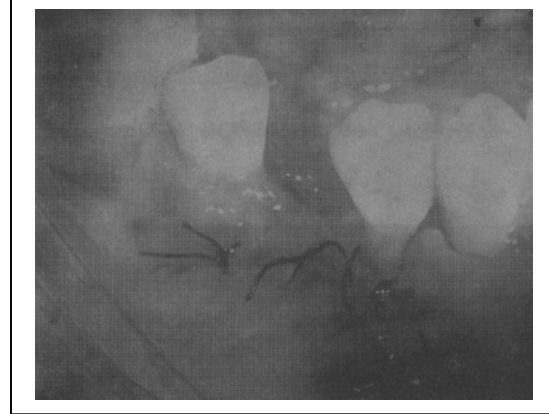پیوند بافت هم بند که در محل گیرنده بخیه شده است

برداشتن بافت همبند و پری اوستیوم ناحیه بستر به وسیله‌ی چهار برش تمام پهنا (full thickness) استخوان زیرین آشکار گردید. سپس در ناحیه‌ی دهنده (کام سخت) با استفاده از یک برش نیمه پهنای افقی و دو برش نیمه پهنای عمودی (در دو انتهای برش افقی) در ناحیه‌ی اولین مولار تا اولین پری مولار یک فلپ کنار زده شد. قطعه‌ای از بافت همبند با ضخامت ۲ تا ۳ میلی‌متر و بلندی ۵ میلی‌متر از ناحیه زیر فلاپ برداشته شد بافت همبند برداشته شده بر روی ناحیه‌ی گیرنده قرار گرفت و با استفاده از بخیه پنج صفر سیلک و روش interrupted لبه کرونال آن به لثه چسبیده باقیمانده و پری اوستیوم بخیه گردید و فلاپ نیمه پهنا برگردانده شده بر روی بافت با بخیه پنج صفر سیلک و روش interrupted بخیه گردید، به طوریکه پیوند کاملاً پوشیده شده. فلاپ ناحیه‌ی دهنده نیز بخیه شده و دو ناحیه‌ی فوق با پانسمان (coepak) پوشانده شد.

تمام بیماران نسخه و دستورات پس از عمل یکسانی دریافت می‌کردند. پانسمان و بخیه‌ها پس از ۷ روز برداشته شد و تکنیک معمولی کنترل پلاک برقرار گردید. تمیز نمودن professional دندان‌ها و تعلیم مجدد بهداشت دهان در جلسات پس از عمل (هفته‌ای یکبار برای ماه اول و سپس ماهی یکبار به مدت ۶ ماه) انجام گرفت و در هر جلسه منطقه عمل معاینه و بررسی می‌شد.



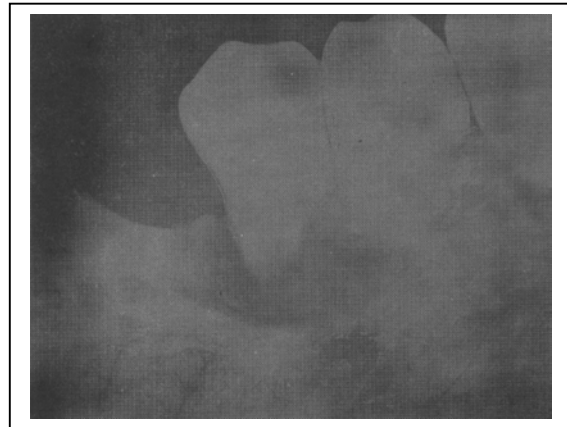
تصویر شماره ۵): بیمار چهارم: ناحیه گیرنده (پری مولار دوم) شش ماه بعد از عمل



تصویر شماره ۳): فلپ موکوزال در ناحیه گیرنده بر روی بافت هم بند بخیه زده شده است

اندازه گیری مجدد کلینیکی و نمونه برداری

۶ ماه پس از عمل بیماران معاینه مجدد شدند ، اندازه گیری های بافت نرم تکرار گردید و کیفیت ناحیه پیوند گرفته بررسی شد. سپس جراحی دوم جهت برداشتن نمونه از بافت پیوند خورده به اندازه ۳×۳ میلی متر و نمونه ای دیگر به همان اندازه از مخاط آلوئول مجاور بصورت نیمه پهنا انجام گرفت. نمونه ها از انتهای midbuccal دندان آزمایش و نزدیک حد جانبی ناحیه پیوند شده برداشته می شدند. بررسی هیستولوژیک نمونه ها پس از فیکس کردن بافتها، برش و رنگ آمیزی با روش H & E با میکروسکوپ نوری انجام گرفت.



تصویر شماره ۴): ناحیه گیرنده ، شش ماه بعد از عمل

یافته‌های کلینیکی

مناطق عمل شده (گیرنده و دهنده) بدون آماس، عفونت یا ناراحتی بیمارالتیام پیدا کردند. پس از یک هفته ناحیه گیرنده کمی آماس داشت ولی نشانه ای از *desquamation* اپیتلیال یا نکروز سطحی دیده نمی‌شد. ۳ یا ۴ هفته پس از عمل بهبودی ناحیه گیرنده کامل بود و ضخامت پیوند از زیربافت پیدا بود. در ناحیه دهنده اطراف ناحیه فلاپ به سختی از نواحی مجاور تشخیص داده می‌شد. از هفته چهارم تا انتهای پژوهش کراتینیزه شدن در حواشی ناحیه دهنده کروئال و در بعضی اشخاص همچنین در حاشیه جانبی فلاپ دیده می‌شد که در جهت اپیکال و جانبی بامیزان‌های مختلف پیش رفته بود. نواحی کراتینیزه در مقایسه با نواحی مجاور سفید و ضخیم‌تر بوده و چسبندگی محکم‌تری به بافت زیرین داشتند. با گذشت زمان کراتینیزه شدن توسعه یافت. پس از ۶ ماه درد و بیمار ناحیه پیوندشان کاملاً کراتینیزه و چسبیده بود. در ۹ بیمار دیگر مقادیر متفاوتی از ناحیه پیوند به لثه کراتینیزه تبدیل شده بود. در تمام حالات لثه کراتینیزه اضافه شده چسبیده بود و بافت *nontransformed* (تغییر نیافته) نچسبیده و غیر کراتینیزه بود.

بررسی آماری

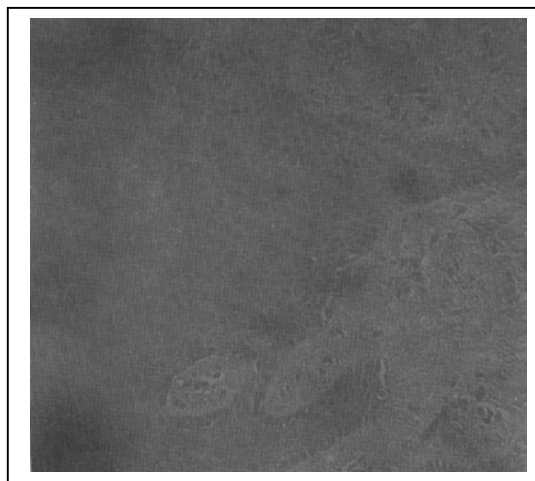
میانگین هر کدام از پارامترهای کلینیکی در آغاز (*base line*) و در زمان اندازه‌گیری مجدد برای

هر دو فرد آزمایش کننده تعیین گردید. با استفاده از *Wilcoxon test* و *paired t test* تفاوت معنی دار برای هر پارامتر (برای هر دو آزمایش کننده) از زمان آغاز تا اندازه‌گیری مجدد تعیین گردید. مقایسه بین مقدار میانگین یافته‌های دو آزمایش کننده با استفاده از *t-test* تعیین گردید.

نتایج هیستولوژیک

در ۸۰ درصد از موارد کراتینیزه شدن وجود داشت. ۶۰ درصد از نمونه‌ها علائم پاراکراتینیزه و ۱۰ درصد اورتوکراتینیزه را نشان می‌دادند و ۱۰ درصد باقیمانده نیز هر دو حالت کراتینیزه را دارا بودند. لایه گرانولار در یک مورد وجود داشت. *rete peg* های بلند و باریک که خصوصیت مخاط *masticatory* است در ۴۰ درصد بیماران یافت شد. *rete peg* های کوتاه و *clubbing* (چوگانگی شکل) که خصوصیت مخاط آلئول است در ۴۰ درصد موارد یافت گردید. ۲۰ درصد باقیمانده تلفیق هر دو را نشان می‌دادند. در ۲ حالت که اورتوکراتینیزه شدن را نشان می‌داد *rete peg* های بلند هم وجود داشت. در ۳۰ درصد از اسلایدهای میکروسکوپی لامینا پروپریای سفت و متراکم دیده می‌شد. در ۵۰ درصد لامینا پروپریای متوسط مشاهده گردید و لامینا پروپریای شل در ۲۰ درصد موارد باقیمانده یافت گردید.

تصویر ششم: نمای هیستولوژیک مربوط به بیمار هشتم، ۶ ماه بعد از عمل را نشان می‌دهد.



تصویر شماره ۶:

بیمار هشتم: *Parakeratinization + dense lamina propria + elongated rete pegs*

نتایج کلینیکی

بررسی آماری برای هر دو فرد آزمایش‌کننده بطور مجزا با استفاده از دو تست آماری Wilcoxon و paired-t-test انجام گرفت و نتایج مشابه مشاهده گردید. تفاوت آماری بین دو آزمایش‌کننده را نشان نداد. فقط نتیجه تست wilcoxon ارائه گردیده است. لثه چسبنده کراتینیزه دندان مورد آزمایش و لثه کراتینیزه دندان‌های مزایال و دیستال مجاور به میزان قابل توجهی از زمان آغاز تحقیق تا زمان اندازه‌گیری‌های مجدد افزایش یافت. میانگین افزایش لثه چسبنده کراتینیزه دندان‌های مورد آزمایش

۲/۶۴ میلیمتر بود. تفاوت آماری قابل توجهی بین عمق سالکوس (پاکت) و تحلیل لثه دندان‌های مورد آزمایش (در سه نقطه) در آغاز کار و زمان بررسی مجدد دیده نشد.

بحث

Pennel در ۱۹۵۶، Stambaugh، Gordon و Smith در ۱۹۷۰، Loe و Karring, Eleggard در ۱۹۷۱ در تحقیقات مختلف نشان دادند که عامل اصلی در تعیین خصوصیات بافتی ژنتیک می‌باشد و این خصوصیات نتیجه تطابق با تحریکات محیطی نمی‌باشد. همچنین آنان نتیجه‌گیری نمودند که این خصوصیات ژنتیکی در بافت همبند نهفته است (۲۸، ۲۷، ۲۶، ۲۵، ۲۳، ۲۲). این دستاورد گروهی از محققان را به این فکر انداخت که پیوند بافت همبند بدون اپیتلیوم را می‌توان در پیوند لثه بکار برد^(۲۱).

Edle و Broome، Taggert، Donn پیوند بافت همبند آزاد را برای افزایش عرض لثه کراتینیزه بکار بردند و نتایج موفقیت‌آمیزی را گزارش نموده‌اند^(۲۰، ۱۷، ۲۱). در این روش مسئله زخم باز پس از عمل جراحی در ناحیه دهنده (کام) مطرح نیست. ولی در تحقیقات فوق وجود زخم باز و پیوند بافت همبند بدون پشتیبان (حفاظت نشده) در ناحیه گیرنده همچنان وجود دارد. قرارداد پیوند بافت همبند آزاد به‌طور کامل در زیر فلاپ نازک موکوزال اولین بار توسط دکتر تمیزی و دکتر رثوفی در سال ۱۳۷۱ به مرحله اجرا درآمد. در روش آنان مسئله زخم باز در ناحیه گیرنده حل گردید. پژوهش حاضر بر اساس

روش ارائه شده توسط تحقیق فوق انجام گرفت،^(۲۵) مضافاً بر اینکه علاوه بر تحقیق کلینیکی تحقیق هیستولوژیک نیز پس از ۶ ماه انجام گرفت.

حاصل تحقیق حاضر نشان دهنده آن است که استفاده از این روش برای افزودن لثه کراتینیزه نتیجه مناسبی می دهد.

لثه چسبنده دندان های مورد آزمایش (۱۱ مورد) بصورت محسوسی از زمان پایه تا اندازه گیری مجدد افزایش یافتند. میانگین افزایش ۲/۶۴ میلیمتر بود. بررسی آماری افزایش محسوس لثه کراتینیزه دندان های مجاور مزیال و دیستال دندان مورد آزمایش را نیز نشان دادند.

عمق پاکت و تحلیل لثه دندان های مورد آزمایش (که در ۳ نقطه اندازه گیری می شدند) از زمان پایه تا بررسی مجدد افزایش محسوسی را نشان نمی دادند بنابراین می توان نتیجه گرفت که این روش جراحی هیچ

اثر مخربی بر **periodontal attachment** دندان های آزمایش شده ندارد، بطوریکه هیچگونه تحلیل مارجین لثه و از بین رفتن **attachment** دیده نشد. دندان های انتخابی عاری از پر یودنتیت بودند و سلامت پر یودنتال خود را تا ۶ ماه نگهداشتند. تمیز نمودن دندان ها بصورت **professional** و تعلیم بهداشت دهان که در هر جلسه **recall** داده می شد و همچنین افزایش عرض لثه کراتینیزه می تواند علت بقای سلامت پر یودنتال باشد. می توان نتیجه گرفت که افزودن عرض لثه کراتینیزه چسبنده، بیمار را قادر به

رعایت بهداشت دهان عملی تر بدون ایجاد ترومای مسواک مینماید. عمق **probing** دندان های مورد آزمایش در ناحیه **(midbuccal)** در آغاز ۲ میلیمتر یا کمتر بود و این مقدار تا زمان اندازه گیری مجدد نگهداشته شد. بنابراین می توان گفت که لثه کراتینیزه جدید اضافه شده در دندان های مورد آزمایش (که در **midbuccal** اندازه گیری می شد) چسبیده شده بودند و به دیواره پاکت مربوط نمی شدند.

بررسی هیستولوژیک بر روی ده بیمار انجام گرفت. یکی از اسلایدهای هیستولوژیک بعلت جدا شدن اپیتلیوم از لامینا پروپریا و نبودن لایه پاپیلاری بافت همبند از تحقیق کنار گذاشته شد.

در ۳ بیمار کراتینیزه شدن اپیتلیوم و لامینا پروپریای سفت باهم وجود داشتند. یکی از آنها اورتو کراتینیزه شدن را نشان می داد. اثر القایی پیوند بافت همبند برای اپیتلیوم و **bundle** های کلاژن در ۳۰ درصد از حالات دیده شد.

در دو مورد (بیمار شماره ۸ و ۷) تمام ناحیه پیوند شده به لثه کراتینیزه تبدیل شده بود. این دو مورد از نظر بافت شناسی پاراکراتینیزه شدن را نشان می دادند. لامینا پروپریا در یک مورد سفت و در دیگری متوسط بود.

۲ مورد (شماره ۹ و ۷) سه خصوصیت مخاط **masticatory** را داشتند که شامل کراتینیزه بودن، **ret peg** های دراز و بلند و لامینا پروپریای متراکم (سفت) می باشد. یکی از آنان (شماره ۷) در معاینه کلینیکی تمام پهنای ناحیه پیوند شده به لثه کراتینیزه تبدیل شده بود. می توان گفت در ۲۰ درصد موارد،

تقریباً تمام خصوصیات هیستولوژیکی مخاط جونده (masticatory mucosa) دیده می‌شود. تنها یک مورد (۱۰ درصد) تقریباً تمام خصوصیات هیستولوژیکی و کلینیکی تغییر کل سطح ناحیه پیوند شده را به مخاط جونده نشان می‌داد.

لایه spinous درجات مختلفی از acanthosis normality، ادم و یا تلفیقی از آنها را نشان می‌دادند. بنابراین ضخامت اپیتلیوم لایه spinous را نمی‌توان به شاخص‌های هیستولوژیکی دیگر مربوط کرد. ولی درحالاتی که لایه spinous، ادماتوز و acanthotic بود، rete peg های کوتاه و پهن نیز دیده می‌شد.

۲ موردی که هیچگونه کراتینیزه شدن هیستولوژیکی را نشان ندادند (شماره ۳ و ۶) یک میلیمتر افزایش کلینیکی لته کراتینیزه را نشان دادند که می‌توان گفت نمونه هیستولوژیکی قسمت کراتینیزه بافت را دربر نداشته یا نشانه‌های کراتینیزه شدن کلینیکی به اندازه کافی قوی نبودند که در اسلایدهای هیستولوژیکی دیده شوند.

در ۲ مورد فوق لامینا پروپریای با تراکم متوسط دیده می‌شد. بطور کلی می‌توانیم بگوئیم در این ۲ مورد اگرچه از نظر هیستولوژی نشانه‌های کراتینیزه شدن دیده نمی‌شد ولی خصوصیات لامینا پروپریا تا حدودی تغییر یافته بود.

مقادیر متناهی ارتشاح سلولهای آماسی، ادم و congestion عروق در اسلایدهای هیستولوژیکی دیده می‌شد. درصد بالایی از ارتشاح (infiltration) سلولهای آماسی در تمام اسلایدها در اطراف عروق بودند. بنابراین تغییرات آماسی نمی‌توانستند تراکم باندلهای الیاف کلاژن را تحت تاثیر قرار دهند. یا اینکه وجود باندلهای کلاژن متراکم اورگانیزه شده پخش آماس در لامینا پروپریا را به تاخیر می‌اندازد. سه موردی که باندلهای کلاژن کاملاً متراکم داشتند ارتشاح سلولهای آماسی نیز به طور کامل در اطراف عروق بود و اثری از ادم در لامینا پروپریا دیده نمی‌شد. مقدار آماس در لامینا پروپریا ربطی به وجود کراتینیزه شدن نداشت.

لامینا پروپریای ناحیه پیوند دیده پس از ۶ ماه خصوصیات مخاط masticatory را در ۸۰ درصد موارد نشان می‌دادند. بنابراین می‌توان نتیجه گرفت که اثر القایی بافت هم‌بندی توانسته است روی خصوصیات اپیتلیوم و بافت همبند تاثیر بگذارد. تحقیقات دیگری برای تعیین سرنوشت لامینا پروپریا پیوند بافت همبند و فلاپ روی آن لازم می‌باشد. می‌توان نتیجه گرفت که این روش جراحی را می‌توان برای افزایش عرض لته کراتینیزه بکار برد و از وجود زخم باز در منطقه دهند و گیرنده جلوگیری نمود و با گذشت زمان منطقه وسیعتری تحت تمایز سلولی قرار گرفته و نتیجه کلینیکی دلخواه‌تری حاصل می‌گردد.

Abstract

Evaluation of Inductive effect of palatal connective tissue on alveolar mucosa after subepithelial connective tissue graft: A clinical & histological study.

M. Goshtasbpour: Assistant Professor, Periodontic Department, Dental School, Shiraz University of Medical Sciences.

F. Kiany: Assistant professor, Periodontic Department, Dental School, Shiraz University of Medical Sciences.

The present clinical & histologic trial was designed to investigate the inductive effect of palatal connective tissue on the alveolar mucosa.

11 subjects 19-49 years of age showing good performance in oral hygiene were selected from Shiraz dental school patients. The test tooth (incisor, canine or premolar) had keratinized gingiva equal of less than 2 mm. This tooth together with the adjacent mesial and distal teeth should be free of gingivitis or periodontitis. The base line clinical measurements were done on the test tooth and mesial and distal adjacent teeth.

Surgical phase included a mucosal flap at recipient site (with minimal thickness) at the mucogingival line of the test tooth extending somewhat to buccal of adjacent mesial & distal teeth. The remaining tissue on the bone of the area was removed and the bone was exposed. At the donor site (palate), a mucosal flap was reflected and a piece of connective tissue with thickness of 1-2 mm was removed and sutured at the recipient site & then it was covered by overlying flap. The sutures were removed after 7 days. Maintenance phase was performed by regular follow up visits up to 6 months.

Six months postoperatively the base line measurements were repeated. Biopsy specimens were obtained from the grafted area and the adjacent intact alveolar mucosa. The specimens were fixed and sent for histologic examination.

Data analysis showed that the keratinized and attached gingiva of test teeth and the adjacent mesial & distal teeth increased significantly clinically the added keratinized gingiva was tightly bound to underlying tissues. The probing depth & gingival recession of test teeth did not increased significantly.

The light microscopic histologic examination showed keratinization in 80% of cases. In 30% of cases dense well organized collagen bundles was seen in lamina propria.

This study proved that palatal connective tissue graft can induce nonkeratinized alveolar mucosa into masticatory mucosa.

1. Goldman H M, Cohen D. W. Periodontal therapy 6th ed. St. Louis. The CV Mosby Company 1980.
 2. Carranza F A Jr. Clinical periodontology. 8th ed. Philadelphia W.B. Saunders, 1996.
 3. Lindhe J. Textbook of clinical periodontology, Philadelphia, W B Saunders, 1983.
 4. Genco RJ, Goldman H M, Cohen W. Contemporary Periodontics, St. Louis, CV Mosby Co. 1990.
 5. Wennstrom J. Lindhe J. Role of attached gingiva for maintenance of periodontal health. J. Clin Periodontol 10: 206, 1983.
 6. Pennel B, Tabor J. Free masticatory mucosal graft, J. Periodontol 40:162, 1989.
 7. Robinson R.E. Mucogingival junction surgery. J California Dent Assoc. 33:379, 1957.
 8. Lang N. Loe H. The relationship between the width of keratinized gingiva and gingival health J. Periodontal 43:623, 1972.
 9. Schluger S. Yuodelis R A, Page R C, et al. Periodontal disease, 2nd ed. Philadelphia, Lea & Febiger, 1990.
 10. Robinson E. Utilizing an edentulous area as a donor site in the lateral repositioned flap. Periodontics 2:79, 1964.
 11. Cohen W. Stanely R. The double papilla repositioned flap in periodontal therapy. J. Periodontol 39:65, 1968.
 12. Maynard J C, Ochsenbein C. Mucogingival problems, prevalence and therapy in children J. Periodontol 43: 543, 1972.
 13. Friedman N. Mucogingival surgery, The apically repositioned flap, J. Periodontol 33:328 1962.
 14. Sullivan H, Atkins J. Free autogenous gingival grafts. Periodontics 6: 152, 1968.
 15. Bower G. A study of the width of attached gingiva. J. Periodontol. 34: 201, 1963.
 16. Pennel B, Tabor J. King K. Free masticatory mucosal graft J. Periodontal 40: 162, 1969.
 17. Raetzke P. Covering localized areas of root exposure employing " envelope" technique. J. Periodontal 56:397, 1985.
 18. Cimasoni G. Matter J. Creeping attachment after free gingival graft J. Periodontol 47:574, 1976.
 19. Bouchard P. Etienne D. Subepithelial connective tissue graft in the treatment of clinical recessions. J. Periodontol 65: 929, 1994.
 20. Harris R. The connective tissue and partial thickness double pedicle graft: A predictable method of obtaining root coverage J. Periodontol 63:477, 1992 .
 21. Donn B. The free connective tissue autograft. A clinical and histologic wound healing study in humans. J. Periodontol 49:253, 1978.
 22. Karing T. Lange N. Loe H. Role of connective tissue in determining epithelial specificity. J. Dent. Res. 51: 1303, 1972.
 23. Botero A. Ruben M. kramer G. Connective tissue graft, induction of formation of gingiva in mucosal receptor sites. J. Periodontol 10:360, 1975.
 24. Bruno J. Connective tissue graft technique assuring wide root coverage. Int. J. Periodontol Rest Dent. 14: 127, 1994
- ۲۵- سعیدرثوفی . بررسی القایی بافت همبندی مخاط کراتینیزه بر روی اپیتلیوم مخاط آلوتول بوسیله انجام subgingival connective tissue graft
پایان نامه ۱۳۷۲-۱۳۷۱.
26. Manson JD, Eley B.M. Outline of periodontics, second ed. Wright, 1982.
 27. Broome WC. Taggart EJ. Free autogenous connective tissue grafting J. Periodontol, 47:211, 1976.
 28. Broome W. Taggart E. Free autogenous connective tissue grafting J. Periodontol 10:580, 1976.