

استفاده از پرتونگاری پانورامیک در تعیین موقعیت کاین‌های ناب‌جا در فک بالا

حمیدرضا فتاحی* - حمیدرضا پاکشیر**

* استادیار گروه آموزشی ارتودنسی، دانشکده دندانپزشکی، دانشگاه علوم پزشکی و خدمات بهداشتی درمانی شیراز
** دانشیار گروه آموزشی ارتودنسی، دانشکده دندانپزشکی، دانشگاه علوم پزشکی و خدمات بهداشتی درمانی شیراز

چکیده

بیان مسأله: با وجود شیوع به نسبت پایین نرفتگی دندان‌های کاین در فک بالا (یک تا سه درصد افراد)، رخداد این مشکل در بیماران در حال درمان ارتودنسی، ۲۳/۵ درصد گزارش گردیده، که به نسبت بالاست. تعیین موقعیت دندان کاین نهفته در بیماران برای امکان دسترسی و اعمال نیروی مناسب، از اهمیتی ویژه در درمان برخوردار است.

هدف: امکان تعیین موقعیت دندان‌های کاین نهفته به کمک پرتونگاری پانورامیک با استفاده از روش چاوشو و مقایسه‌ی آن با موقعیت حقیقی دندان‌ها از راه اکسپوژر جراحی و دید مستقیم، هدف اصلی این بررسی است.

مواد و روش: در این پژوهش، که به روش انتخاب نمونه‌های در دسترس انجام گردید، نگاره‌های پانورامیک ۶۸ بیمار با میانگین سنی ۱۷ سال، شامل ۱۴ مورد بیمار مرد و ۵۴ مورد بیمار زن بررسی گردید. بیماران یاد شده، به دلیل نرفتگی یک یا هر دو دندان فک بالا، در حال درمان بودند و از نظر بالینی، موقعیت باکالی یا پالاتالی دندان‌های کاین در نگاره‌های مورد بررسی، ۸۲ مورد کاین نهفته وجود داشت، که بزرگ‌ترین پهنای مزبودیستالی این دندان‌ها و نیز، پهنای دندان‌های انسیزور جانبی و کاین‌های رویش یافته اندازه‌گیری شد. نسبت پهنای کاین نهفته به انسیزور (CII) و نسبت کاین نهفته به کاین رویش یافته‌ی سمت دیگر (CCI)، بر پایه‌ی روش چاوشو برای تعیین نرفتگی باکالی یا پالاتالی تعیین گردید. همچنین، این نسبت‌ها در موقعیت‌های متفاوت افقی و عمودی دندان‌های کاین نهفته بر روی پرتونگاری پانورامیک مورد ارزیابی و مقایسه قرار گرفت.

یافته‌ها: میانگین نسبت کاین-انسیزور (CII) برای دندان‌های کاین نهفته‌ی پالاتالی، ۱/۱۷ و برای کاین‌های نهفته‌ی باکالی، ۱/۰۷ به دست آمد، که این اختلاف با $p=0/001$ ، معنی دار بوده است. با در نظرگیری موقعیت عمودی کاین‌های نهفته، دیده شد، که جز در موقعیت کرونالی، تعیین موقعیت کاین‌های نهفته به کمک شاخص کاین-انسیزور "CII" مورد شک و تردید می‌باشد. نسبت کاین-کاین "CCI" در موارد یک طرفه بودن نرفتگی، اختلاف بارزی را در نرفتگی باکالی و پالاتالی نشان نداد ($p>0/05$). در بررسی موقعیت افقی تاج دندان‌های کاین نهفته نسبت به ریشه‌ی دندان‌های مجاور، دیده شد، که کاین‌های نهفته‌ی پالاتالی بیشتر در ناحیه‌ی مزبالی تری نسبت به کاین‌های نهفته‌ی باکالی قرار گرفته‌اند.

نتیجه‌گیری: هر چند پرتونگاری پانورامیک در موقعیت کرونالی کاین‌های نهفته می‌تواند موقعیت باکالی یا پالاتالی بودن این دندان‌ها را نشان دهد، اما با توجه به اثر موقعیت عمودی این دندان‌ها و نیز، شکل قاعده‌ی فک بالا بر روی بزرگنمایی به دست آمده در این نگاره‌ها، استفاده از پرتونگاری‌های مکمل، کمک‌کننده و ضروری به نظر می‌رسد.

واژگان کلیدی: نرفتگی کاین، پرتونگاری پانورامیک، تعیین موقعیت

تاریخ پذیرش مقاله: ۸۵/۵/۱۴

تاریخ دریافت مقاله: ۸۴/۱۰/۵

مجله دندانپزشکی دانشگاه علوم پزشکی شیراز. سال ششم؛ شماره ۳ و ۴، ۱۳۸۴ صفحه ۶۵ تا ۷۲

* نویسنده مسوول مکاتبات: حمیدرضا فتاحی. شیراز - خیابان قصردشت - دانشکده دندانپزشکی دانشگاه علوم پزشکی شیراز - گروه آموزشی

Email: fattahih@sums.ac.ir

ارتودنسی - تلفن: ۰۷۱۱-۶۲۶۳۱۹۳-۴

مقدمه

شیوع نهنفتگی کانین در فک بالا برپایه ی جمعیت مورد بررسی، از کمتر از یک تا سه درصد گزارش شده است^(۱-۳). این دندان‌ها از نظر نهنفتگی، پس از مولر سوم، در درجه‌ی دوم قرار گرفته اند. نهنفتگی دندان های کانین در فک بالا به دلیل دوره‌ی تکامل بلند مدت، رویش پر پیچ و خم و مسافت طولانی این دندان ها در جهت رویش به اکلوزن کامل است^(۴).

هر چند ممکن است، که به نظر رسد شماری ناچیز از افراد جامعه از این مشکل اثر گرفته اند، اما با نگاه بر افرادی، که تحت درمان ارتودنتیک قرار می گیرند، رخداد این مشکل، حتی تا ۲۳/۵ درصد از هر بیمار هم گزارش شده است^(۵)، که نشان دهنده‌ی شیوع بالای این مشکل در میان بیماران ارتودنتیک است.

این بیماران بیشتر درمانی طولانی تر را نسبت به بیماران بی نهنفتگی دندان‌ی متحمل می گردند^(۶). هشتاد و پنج درصد از دندان های کانین نهنفته، نهنفتگی پالاتالی و ۱۵ درصد نهنفتگی باکالی دارند. رویش یا نهنفتگی کانین های پالاتالی در زنان دو برابر مردان رخ داده و زمینه ی خانوادگی بالایی هم دارد^(۴).

نهنفتگی کانین در فک بالا عوامل سببی پیچیده‌ای داشته و اگر درمان ارتودنتیک به زودی در سنین پایین انجام نگیرد، امکان انکیلوز و نیز، آسیب به ریشه ی دندان های انسیزور وجود دارد^(۷ و ۸).

تشخیص زود هنگام کانین نابه‌جا به این دلیل اهمیت دارد، که درمان مداخله گر "Interceptive" همچون کشیدن دندان کانین شیری در برخی موارد، می تواند تصحیح خود به خود را باعث گردد^(۹).

شیوه های گوناگون پرتونگاری برای تعیین موقعیت کانین های نابه‌جا رایج شده است، که از آن جمله، می توان به پرتونگاری اکلوزال هیتچین (Hitchin)^(۱۰) اشاره کرد. از پرتونگاری های دیگر، سفالوگرام جانبی و رادیوگرافی پشتی - پیشین (Post.Ant.) است، که به وسیله ی برادوی (Broadway) و گولد (Gould)، برای

تعیین موقعیت کانین نهنفته معرفی گردید^(۱۱). هر چند روش استفاده از توموگرافی رایانه ای "CT"، به ویژه در مواردی، که احتمال تحلیل ریشه وجود دارد، روشی بسیار دقیق است، اما قیمت گران، وقت گیر بودن و افزایش پرتوگیری، استفاده‌ی متداول از آن را محدود می سازد^(۱۲).

در آغاز سال ۱۹۵۹، کلارک (Clark)، قانون شی باکالی (buccal object) را ارایه داد، که برپایه ی دو پرتونگاری پری اپیکال (P.A.) از زاویه های گوناگون است. این روش، هم اکنون یکی از روش های متداول است، که مورد استفاده قرار می گیرد^(۱۳).

معمولاً، در معاینه ی آغازین بیمار با پرتونگاری پانورامیک می توان به نابه‌جا بودن کانین پی برد و اگر بتوان جای دقیق کانین را هم تعیین کرد، نیاز به پرتونگاری های دیگر کاهش یافته و از برتری های این روش به شمار خواهد آمد. با توجه به قانون عمومی رابطه ی پرتو، جسم و فیلم در پرتونگاری پانورامیک، هر چه دندان کانین یک سمت از فیلم دورتر و به منبع پرتو نزدیک تر باشد، خود را بزرگ تر از کانین سمت دیگر نشان می دهد^(۱۳).

چاوشو (Chaushu) و همکاران، در بررسی خود با نسبت پهنای مزیدویستالی دندان کانین نهنفته به انسیزور مرکزی همان سمت، به عنوان شاخص کانین انسیزور "CII" و به همین گونه، نسبت میان کانین نهنفته به کانین رویش یافته، به عنوان شاخص کانین - کانین "CCI" در پرتونگاری پانورامیک کوشش کردند تا کانین های نهنفته ی باکالی را از پالاتالی جدا سازند^(۱۳).

در بررسی کنونی، با این پیش فرض، که تصویر پرتونگاری دندان ها بر کلیشه ی پانورامیک، به عواملی دیگر همچون شکل قوس فکی بیماران وابسته بوده، تلاش شده است تا به کمک اکسپوز کردن جراحی "Surgical exposure"، موقعیت دندان های نهنفته را تعیین کرده و با به دست آوردن نسبت های CII و CCI، نتایج با روش چاوشو و همکاران مقایسه و ارزیابی شوند.

مواد و روش

بیماران این بررسی مقطعی از بخش ارتودنسی دانشکده دندانپزشکی، کلینیک ویژه و مطب های خصوصی ارتودنسیست های سطح شهر شیراز برگزیده شدند، که شامل ۶۸ بیمار (۱۴ مرد و ۵۴ زن) است. این بیماران، در دوره ی دندان های دایمی بوده، که به دلیل کاین نابه جای یک سوپه یا دو سوپه، تحت درمان ارتودنسی بودند. دامنه ی سنی این بیماران، ۱۳ تا ۳۱ سال و میانگین سنی آنها، ۱۷/۱۳ بوده است. بیماران برگزیده شده، روی هم رفته، دارای ۸۲ کاین نابه جا در فک بالا بودند. اندازه هایی، که بر روی پرتونگاری های پانورامیک بیماران به وسیله ی یک نفر بررسی شده، به شرح زیر است:

۱. بزرگ ترین پهنای مزبودیستالی تاج کاین نهفته، بر روی خطی، که بر محور طولی دندان عمود باشد.
۲. بزرگ ترین پهنای مزبودیستالی تاج دندان انسیزور مرکزی همان سمت، بر روی خطی، که بر محور طولی دندان عمود است.
۳. در مواردی، که دندان کاین سمت روبه رو در موقعیت درست در قوس رویش یافته باشد، بزرگ ترین پهنای مزبودیستالی آن به روش مشابه اندازه گیری شد.
۴. بزرگ ترین پهنای مزبودیستالی تاج دندان انسیزور مرکزی سمت کاین رویش یافته بر روی خطی، که بر محور طولی دندان عمود است.

به کمک اندازه های بالا، نسبت پهنای کاین نابه جا به دندان انسیزور مرکزی در همان سمت، به عنوان شاخص کاین- انسیزور "CH" و در موارد جابه جایی یک سوپه با یک کاین طبیعی سمت روبه رو، نسبت پهنای کاین جابه جا شده به کاین رویش یافته، به عنوان شاخص کاین- کاین "CCI" تعریف و محاسبه شد. در ضمن، نسبت CII نیز، برای سمت رویش یافته محاسبه گردید.

افزون بر این، موقعیت عمودی تاج کاین جابه جا شده نسبت به ریشه ی دندان انسیزور جانبی مجاور، هم در این سه ناحیه بررسی شد:

۱. ناحیه ی اپیکال: شامل یک سوم اپیکالی ریشه ی انسیزور جانبی
 ۲. ناحیه ی میانی: شامل یک سوم میانی ریشه ی انسیزور جانبی
 ۳. ناحیه ی کروئال: شامل باقی مانده ی ریشه ی انسیزور جانبی در ناحیه ی کروئال
- در ضمن، موقعیت افقی نوک کاسپ کاین نیز، به روش تغییر یافته ی اریکسون (Ericson) و کورول (Kuroi)^(۱۴) (که به وسیله ی لینداور (Lindauer) و همکاران^(۱۵) ارایه شده است) و به صورت Sector location نسبت به ریشه ی دندان انسیزور جانبی در چهار منطقه ی زیر ارزیابی شد (شکل ۱):
- منطقه ی I: ناحیه ی دیستال به خطی، که از حداکثر برجستگی تاج (Height of Contour (H.O.C)) و ریشه ی دندان انسیزور جانبی می گذرد.
- منطقه ی II: ناحیه ی مزپال منطقه ای I و دیستال محور طولی دندان انسیزور جانبی
- منطقه ی III: ناحیه ی مزپالی منطقه ی II و دیستال خطی، که از حداکثر برجستگی تاج مزپال تاج و ریشه ی دندان انسیزور جانبی می گذرد.
- منطقه ی IV: شامل همه نواحی مزپال منطقه ی III است.
- در بررسی کنونی، موقعیت درست (باکالی یا پالاتالی بودن) کاین نابه جا، پیش از اندازه گیری ها و در طی درمان ارتودنسی با استفاده از روش جراحی (جهت force eruption) مشخص شده بود و سپس، با اندازه هایی، که در این بررسی انجام گرفت، نسبت های مورد نظر به دست آمد. سپس، میانگین و دامنه ی نسبت ها برای نابه جایی های باکالی و پالاتالی محاسبه گردید.

یافته ها

از ۶۸ بیمار بررسی کنونی، ۱۴ بیمار (در حدود ۲۰ درصد) کاین های نابه جای دو سوپه و ۵۴ بیمار، هم کاین های نابه جای یک سوپه داشتند، که جدول ۱،

نسبت های کوچک تر از ۱/۰۸ موقعیت باکالی و بزرگ تر از ۱/۲ موقعیت پالاتالی را پیشگویی می کند. در موارد یک سوبه بودن کانین های نابه جا دیده شد، که نسبت کانین- کانین "CCI" اختلاف آشکار آماری میان نهفتگی های پالاتالی و باکالی نشان نمی دهد ($p > 0.05$). در ضمن در مقایسه ای، که به وسیله ی آزمون تی میان جنسیت ها در CII و CCI انجام گرفت، هیچ رابطه ی معنادار یافت نشد ($p > 0.05$). برای آسانی ارزیابی و مقایسه ی داده های گوناگون، اندازه ها به صورت Box plot در نمودار ۱ و ۲ آمده است.

نتایج بررسی بر روی موقعیت افقی نوک کانین ماگزینا نسبت به ریشه های دندان های انسیزور نشان داده است که بیشتر کانین های نهفته پالاتالی (۲۰ مورد و در حدود ۴۰ درصد) در ناحیه ی IV و مزبال دندان انسیزور جانبی قرار گرفته اند، در حالی، که کانین نهفته ی باکالی، بیشتر (۱۲ مورد و در حدود ۳۶ درصد) در ناحیه ی I و دیستال دندان انسیزور جانبی هستند. این موضوع نشانه ی آن است، که کانین های نهفته ی پالاتالی، بیشتر به سمت مزبال تمایل دارند، در حالی، که این امر، در کانین های نهفته ی باکالی شیوع بسیار ناچیز دارد.

توزیع ۸۲ کانین نابه جا را در این بیماران نشان می دهد. بیشتر کانین های نابه جا در بررسی کنونی، چه در موقعیت پالاتالی (۳۷ مورد و ۷۵/۵ درصد) و چه در موقعیت باکالی (۱۹ مورد و ۵۷/۵ درصد) از لحاظ عمودی در فاصله ی میانی دندان انسیزور جانبی مجاور واقع شده بودند. همان گونه، که در جدول ۲ نشان داده شده است، میانگین نسبت کانین به انسیزور "CII" برای کانین های نهفته ی پالاتالی، ۱/۱۷ و برای کانین های نهفته باکالی، ۱/۰۷ به دست آمده است، که این اختلاف با $p = 0.001$ معنی دار بوده است.

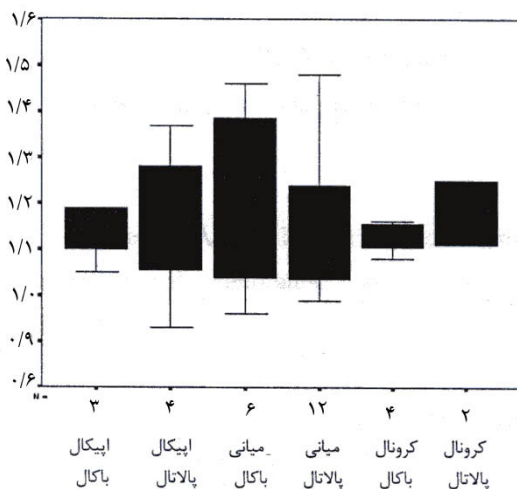
با نظر به دامنه ی میانگین \pm انحراف معیار در همین جدول، همپوشانی نسبت ها جز در ناحیه ی کروئالی، قابل دیدن است. یعنی، در کاربرد بالینی، جز در موقعیت کروئالی، با قطعیت نمی توان موقعیت کانین های نهفته را تعیین کرد. برای نمونه، بدون در نظرگیری موقعیت عمودی کانین ها، میانگین \pm انحراف معیار برای کانین های نهفته ی باکالی، ۱/۲-۰/۹۴ و برای کانین های نهفته ی پالاتالی، ۱/۲۶-۱/۰۸ است. در این شرایط، در دامنه ی ۱/۲-۱/۰۸، همپوشانی وجود داشته و گستره ی مشکوک در تعیین موقعیت کانین های نهفته ی فک بالا در بررسی کنونی است، در حالی، که

جدول ۱: آمار توصیفی توزیع موقعیت کانین های نهفته ی ماگزینا ($n=12$)

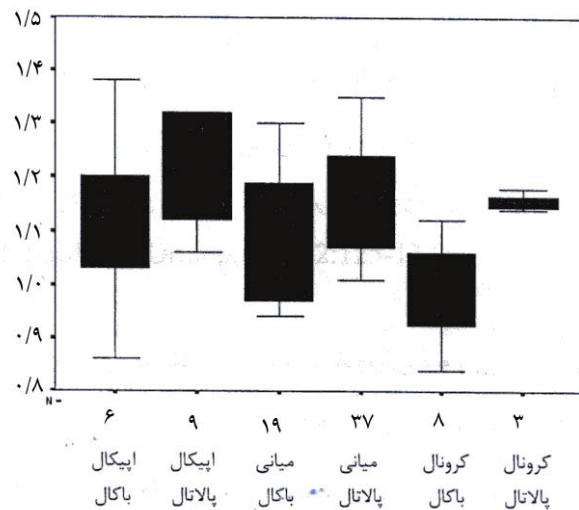
موقعیت باکوپالاتالی								
موقعیت عمودی	کانین باکالی		کانین پالاتالی		درصد کل		شمار	
	درصد کل	درصد باکالی	درصد کل	درصد پالاتالی	شمار	درصد کل		
اپیکالی	۷/۳۲	۱۸/۱۸	۱۰/۹۷	۱۸/۳۷	۹	۱۸/۲۹	۱۵	
میانی	۲۳/۱۷	۵۷/۵۷	۴۵/۱۲	۷۵/۵۱	۳۷	۶۸/۲۹	۵۶	
کروئالی	۹/۷۶	۲۴/۲۴	۳/۶۶	۶/۱۲	۳	۱۳/۴۲	۱۱	
کل نمونه	۴۰/۲۴	۱۰۰	۵۹/۷۶	۱۰۰	۴۹	۱۰۰	۸۲	

جدول ۲: میانگین و انحراف معیار کانین-انسیزور شاخص (C.I.I) برای گروه های گوناگون کانین های نهفته

موقعیت عمودی	شمار	دامنه	کانین باکالی			کانین پالاتالی			ارزش p
			میانگین	انحراف معیار	میانگین \pm انحراف معیار	میانگین	انحراف معیار	میانگین \pm انحراف معیار	
اپیکالی	۶	۰/۸۶-۱/۳۸	۱/۱۴	۰/۱۷	۰/۹۷-۱/۳۱	۱/۲	۰/۱	۱/۱-۱/۳	۰/۲۳
میانی	۱۹	۰/۹۴-۱/۳	۱/۰۸	۰/۱۱	۰/۹۷-۱/۱۹	۱/۱۶	۰/۰۹	۱/۰۷-۱/۲۵	۰/۰۱
کرونالی	۸	۰/۸۴-۱/۱۲	۰/۹۹	۰/۰۹	۰/۹-۱/۰۸	۱/۱۶	۰/۰۲	۱/۱۴-۱/۱۸	۰/۰۲
کل نمونه	۳۳	۰/۸۴-۱/۳۸	۱/۰۷	۰/۱۳	۰/۹۴-۱/۲	۱/۱۷	۰/۰۹	۱/۰۸-۱/۲۶	۰/۰۰۰۱



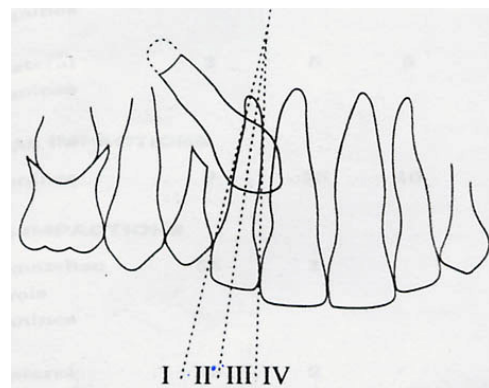
نمودار ۲: Box Plot شاخص کانین-کانین برای گروه های گوناگون کانین های نهفته



نمودار ۱: Box Plot شاخص کانین-انسیزور برای گروه های گوناگون کانین های نهفته

بحث

با توجه به این، که پهنای مزیدوئستال دندان کانین به طور میانگین، ۹۰ درصد پهنای مزیدوئستال دندان های ثنایای مرکزی (یک میلی متر کوچک تر) است و از آنجا، که در یک قوس دندانی مطلوب، دندان کانین در فاصله ای زیادتر از فیلم پانورامیک نسبت به دندان های ثنایای مرکزی همان سمت جا دارد، در نتیجه، یک بزرگنمایی ۱۰ درصد از دندان کانین بر روی پرتونگاری پانورامیک در مقایسه با دندان های ثنایای مرکزی به وجود می آید، که این امر، موجب می شود، پهنایی



شکل ۱: تعیین موقعیت افقی کانین های نابه جا به روش تغییر یافته ی اریکسون و کورول

در بررسی کنونی دیده شده است، که تنها در ناحیه ی کروئال ($p=0/02$) می توان بدون همپوشانی در نسبت CII، برآوردی دقیق (۱۰۰ درصد) از موقعیت باکوپالاتالی کانین های نهفته ی ماگزایلا داشت. در حالی، که در ناحیه ی میانی، با وجود این، که $p=0/01$ بوده است، همپوشانی دیده شده و تشخیص قطعی وجود نخواهد داشت، در حالی، که در ناحیه ی اپیکالی، با $p>0/05$ ، تمایز کاملاً ناممکن خواهد بود. به نظر می رسد، که افزون بر اثر موقعیت باکوپالاتالی دندان های نهفته و نیز، موقعیت عمودی آنها نسبت به پرتو (با توجه به پرتو منفی، که در روش پانورامیک مورد استفاده قرار می گیرد)، که در بررسی چاوشو^(۱۳) مورد توجه قرار گرفته است، عامل دیگر هم بر روی نسبت CII اثر گذار باشد. عامل دیگر، که به نظر پژوهشگران بررسی کنونی می تواند بر بزرگنمایی شی و سرانجام، بر نسبت CII اثر گذارد، شکل قوس فکی است. روشن است، که یک کانین نهفته در قوس مربعی و پهن نسبت به قوسی باریک و مثلثی، فاصله ای برابر با منبع پرتو و فیلم نداشته و بزرگنمایی متفاوتی در پرتونگاری پانورامیک خواهند داشت.

در بررسی کنونی، میانگین های CII در ناحیه ی یک سوم اپیکالی برای کانین های باکالی و پالاتالی از نواحی یک سوم میانی و کروئالی، بزرگ تر است. زیرا، که هر چه به سمت قاعده ی (base) ماگزایلا می رویم، تنگی فک باعث فاصله ی بیشتر جسم از فیلم گشته و بزرگنمایی را بیشتر می کند. به همین دلیل، کانین های باکالی در عمق اپیکال، از آنجا، که از فیلم دورتر می گردند، به وضعیت پالاتالی در نگاره ی پانورامیک نزدیک گشته و نسبت به دست آمده در میان این دو، معنادار نخواهد بود.

هر چند بررسی چاوشو و همکاران^(۱۳) نسبت کانین-کانین "CCI" را در دو ناحیه ی میانی و کروئالی، دارای ارزش برای تفکیک کانین های باکالی از پالاتالی یافته است، اما بررسی کنونی، هیچ ارزش تفکیکی را برای این نسبت به دست نیاورده است ($p>0/05$).

یکسان از هر دو دندان در دسترس باشد. این موضوع، به عنوان راهنمای کلیدی در تعیین موقعیت کانین های نابه جای فک بالا در بررسی های چندی ارزیابی شده است^(۴).

مطالعه ی فاکس (Fox) و فلچر (Fletcher) (۱۹۹۵)^(۹) و به همین گونه، بررسی وولف (Wolf) و ماتیلا (Mattila) (۱۹۷۹)^(۱۶) در پیشنهاد نگاره ی پانورامیک به تنهایی، به عنوان یک کلید در تعیین موقعیت کانین های نهفته ی باکالی از پالاتالی دچار شکست شده است. این بررسی ها، دقت تشخیصی نگاره ی پانورامیک را در تعیین موقعیت کانین های نهفته ی ماگزایلا، ۸۰ تا ۹۰ درصد دانسته اند. شاید یکی از دلایل شکست آنها، در نظر نگرفتن موقعیت عمودی کانین ها بود، که خود با اثر بر فاصله ی شی تا منبع پرتو، می تواند در بزرگنمایی اثر گذارد. در بررسی کنونی، همان گونه، که از نتایج بر می آید، در حدود ۷۵ درصد کانین های نهفته ی باکالی در ناحیه ی میانی دندان انسیزور جانبی مجاور قرار داشته اند. البته، این موضوع شاید به این دلیل باشد، که از آنجا، که نمونه گیری از بیمارانی بود، که ارتودنטיست ها در به قوس آوردن این کانین های نهفته تلاش داشتند و برپایه ی انتخاب بیماران، بیشتر نهفتگی های اپیکالی و عمیق در زمره ی کشیدن دندان های نهفته قرار می گیرند، نهفتگی های میانی و کروئالی درصد بیشتر و شیوع بیشتر را در این بیماران نشان داده بود.

بررسی چاوشو و همکاران (۱۹۹۴)، با در نظر گرفتن موقعیت عمودی کانین های نهفته و اثر آن بر بزرگنمایی نشان داد، که موقعیت کانین های نهفته در ناحیه ی کروئال و میانی، در ۱۰۰ درصد موارد، قابل برآورد است و تنها در موقعیت اپیکالی است، که نسبت CII قابلیت برآورد ندارد و با در نظر گرفتن همه ی نمونه ها، بدون در نظرگیری موقعیت عمودی آنها، همانند بررسی های پیشین، در ۸۸ درصد موارد قابلیت برآورد وجود داشت. در این بررسی، نسبت CII، جز در موارد نهفتگی های عمیق اپیکالی، قابلیت جداسازی نهفتگی های باکالی از پالاتالی را داشته است^(۱۳).

نتیجه گیری

کرونالی دقیق و بی خطا باشد. با توجه به اثر موقعیت عمودی کانین های نهفته و نیز، شکل قاعده‌ی ماگز بلا بر روی این نسبت، به نظر می‌رسد، که نیاز به پرتونگاری های مکمل، کمک کننده و ضروری باشد، این موضوع، به ویژه در موقعیت اپیکالی و میانی برای کانین های نهفته، مصداق می‌یابد.

نگاره‌ی پانورامیک بر پایه‌ی قانون نزدیکی شی به فیلم یا پرتو، می‌تواند بر اساس بزرگنمایی کانین های نهفته نسبت به انسیزورهای همان سمت (نسبت CII) در برآورد باکوپالاتالی کانین های نهفته در موقعیت عمودی

References

1. Grover PS, Lorton L. The incidence of unerupted permanent teeth and related clinical cases. *Oral Surg Oral Med Oral Pathol* 1985; 59: 420-425.
2. Kramer RM, Williams AD. The incidence of impacted teeth. *Oral Surg Oral Med Oral Pathol* 1970; 29: 237-241.
3. Dachi SF, Howell FV. A survey of 3874 routine full-mouth radiographs, II: a study of impacted teeth. *Oral Surg Oral Med Oral Pathol* 1961; 14: 1165-1169.
4. Richardson G, Russel K. Review of impacted permanent maxillary cupids-diagnosis and prevention. *J Can Dent Assoc* 2000; 66: 497-501.
5. Ferguson JW. Management of the unerupted maxillary canine. *Br Dent J* 1990; 169: 11-17.
6. Steworr JA, Heo G, Glover KE, Williamson PC, Cam EW, Major PW. Factors that relate to treatment duration for patients with palatally impacted maxillary canines. *Am J Orthod Dentofacial Orthop* 2001; 119: 216-225.
7. Ericson S, Kurol J. Early treatment of palatally erupting maxillary canines by extraction of the primary canines. *Eur J Orthod* 1988; 10: 283-295.
8. Ericson S, Kurol J. Resorption of maxillary lateral incidence caused by ectopic eruption of the canines. *Am J Orthod Dentofacial Orthop* 1988; 94: 503-513.
9. Fox N, Fletcher GA, Horner K. Localizing-maxillary canines using dental panoramic tomography. *Br Dent J* 1995; 179: 416-420.
10. Hitchin AD. The impacted maxillary canine. *Br Dent J* 1956; 100: 1-14.
11. Broadway RT, Gould DG. Surgical requirement of the orthodontist. *Br Dent J* 1960; 108: 187-190.
12. Jacoby H. The etiology of maxillary canine impactions. *Am J Orthod Dentofacial Orthop* 1983; 2: 125-132.
13. Chaushu S, Beker M. The use of panoramic radiographs to localize displaced maxillary canine. *Oral Surg Oral Med Oral Pathol* 1999; 88: 511-516.
14. Ericson S, Kurol J. Early treatment of palatally erupting maxillary canines by extraction of the primary canines. *Eur J Orthod* 1988; 10: 283-295.
15. Lindauer SJ, Rubenstein LK, Hang WM, Andersen WC, Isaacson RJ. Canine impaction identified early with panoramic radiographs. *J Am Dent Assoc* 1992; 123: 91-97.
16. Wolf JE, Mattila K. Localization of impacted maxillary canines by panoramic tomography. *Dentomaxillofacial Radiol* 1979; 8: 85-91.

Abstract**Use of Panoramic Radiographs in Localization of Maxillary Impacted Canines****Fattahi HR.* - Pakshir HR.****

* Assistant Professor, Department of Orthodontics, School of Dentistry, Shiraz University of Medical Sciences

** Associate Professor, Department of Orthodontics, School of Dentistry, Shiraz University of Medical Sciences

Statement of Problem: In spite of low prevalence of maxillary canine impaction in population (1%-3%), its occurrence in orthodontic patients is nearly high sometimes reaching 23.5%. The exact determination of impacted canine location is of high importance for better access as well as correct force application.

Purpose: The purpose of this study was to determine the impacted maxillary canines location by orthopantomograph using Chaushu's method in comparison with their real location which were determined by surgical exposure of the teeth.

Materials and Method: Sixty eight panoramic radiographs of patients with either unilateral or bilateral maxillary canine impaction were evaluated using Chaushu's method. The available selected patients (14 males, 54 females) were treated orthodontically by force eruption of canines after surgical exposure. The mean age of the patients was 17 years. The largest mesiodistal width of 82 impacted canines as well as central incisors of the same side and also the contralateral side erupted canines were measured and evaluated using Chanchu's technique for determining canine-incisor and canine-canine indexes (CII, CCI). Also these ratios were evaluated and compared for different horizontal and vertical positions of impacted canines.

Results: The mean of CII for palatally and buccally impacted canines were found to be 1.17 and 1.07 respectively which was statistically significant. Considering their vertical positions, it was revealed that CII was valid only in coronally positioned situation. In case of unilateral impaction, the CCI did not show to be statistically significant for buccal or palatal side. Evaluating the relation of impacted canine crown to the lateral incisor's root, it was found that the palatally impacted canines were located more mesially than buccally impacted ones.

Conclusion: Although panoramic radiography could show the buccal or palatal position of the impacted canines in coronally impaction situations, but due to the effect of their vertical position and also maxillary apical form on the radiographic magnification, use of other complementary radiographs for exact determination of impacted canine location seems to be necessary.

Key words: Impacted canine, Panoramic radiography, Localization

Shiraz Univ. Dent. J. 2006; 6(3,4): 65-72
