

## سمنتوبلاستوماى فک بالا؛ گزارش یک مورد نادر با تاخیر در تشخیص

زهره جعفری اشکاوندی\*، عبدالعزیز حق نگهدار\*\*، سارا امان‌پور\*\*\*

\* استادیار گروه پاتولوژی دهان، فک و صورت، دانشکده‌ی دندانپزشکی دانشگاه علوم پزشکی و خدمات بهداشتی درمانی شیراز  
 \*\* استادیار گروه رادیولوژی دهان، فک و صورت، دانشکده‌ی دندانپزشکی دانشگاه علوم پزشکی و خدمات بهداشتی درمانی شیراز  
 \*\*\* دستیار گروه تخصصی پاتولوژی دهان، فک و صورت، دانشکده‌ی دندانپزشکی دانشگاه علوم پزشکی و خدمات بهداشتی درمانی شیراز

### چکیده

سمنتوبلاستوما یک تومور نادر ادونتوژنیک است، که کمتر از یک درصد همه‌ی تومورهای ادونتوژنیک را در بر می‌گیرد، معمولاً در مندیبل رخ می‌دهد و بروز آن در ماگزایلا بسیار نادر است. آسیب به گونه‌ی یک توده‌ی منفرد با رشد آرام تظاهر می‌یابد و معمولاً سبب درد و تورم در ناحیه می‌شود. در این گزارش ویژگی‌های بالینی، پرتونگاری و بافت شناسی این آسیب همراه با گزارش یک مورد نادر در فک بالا که با تاخیر در تشخیص همراه بوده است، ارائه می‌گردد.

**واژگان کلیدی:** سمنتوبلاستوما، تومورهای ادنتوژنیک، ماگزایلا

## درآمد

سمنتوبلاستوما یک تومور نادر خوش خیم ادونتوژنیک با منشا سمنتوبلاستوماست، که کمتر از 1 درصد همه‌ی تومورهای ادونتوژنیک را تشکیل می‌دهد. بیشتر از 75 درصد موارد آن در مندیبل رخ داده و از این شمار 90 درصد در ناحیه‌ی دندان‌های مولر و پرمولر دیده می‌شوند. در 50 درصد موارد دندان مولر نخست دایمی درگیر می‌گردد، اما احتمال درگیری دندان‌های نهفته هم وجود دارد. این تومور شیوع جنسی ویژه‌ای نشان نمی‌دهد و بیشتر در کودکان و بزرگسالان جوان دیده می‌شود، به گونه‌ای که حدود 50 درصد موارد پیش از سن 20 سالگی و 75 درصد پیش از 30 سالگی رخ می‌دهند<sup>(1)</sup>. به گونه‌ی آغازین، سمنتوبلاستوما با ریشه‌ی یک دندان زنده در پیوند است<sup>(2)</sup>. احتمال تورم استخوانی، اروژن کورتیکال، جا به جایی دندان‌های مجاور، درگیری سینوس ماگزایلا و راهیابی به کانال‌ها و اتاقک پالپ ریشه هم وجود دارد<sup>(1)</sup>.

سیر این تومور عموماً به گونه‌ی یک توده‌ی منفرد با رشد آرام است. دندان‌های درگیر، زنده و در بیشتر موارد دردناک هستند. شدت درد در بیماران مختلف، متفاوت است و با داروهای ضد التهابی تسکین می‌یابد<sup>(3)</sup>.

در نمای پرتونگاری، آسیب به گونه‌ی یک رادیوپاسیتی با حدود آشکار و حاشیه‌ی کورتیکال و سپس یک باند رادیولوسنت دیده می‌شود. سمنتوبلاستوماها آسیب‌های مخلوط اپک-لوسنتی هستند، که بخش اصلی ساختار درونی آنها اپک بوده و ممکن است نمایی بی‌شکل یا چرخ درشکه‌ای ایجاد کنند. توده‌ی سمنتال بیشتر محدود به ریشه دندان درگیر را می‌پوشاند و در بیشتر موارد درجه‌های گوناگونی از تحلیل بیرونی ریشه وجود دارد<sup>(3)</sup>.

تشخیص‌های افتراقی برای یک رادیوپاسیتی پری آپیکال همچون سمنتوبلاستوما، استئوبلاستوما، ادنتوما، پری آپیکال سمنتال دیسپلازی، استتیت کندانسه و هایپرسمتوزیس است.

سمنتوبلاستوما و استئوبلاستوما آسیب‌های بسیار نزدیک به هم هستند، که در نمای آسیب شناسی بافت هم بسیار همانند هستند<sup>(4)</sup>. سمنتوبلاستوما از یک استئوبلاستوما بر پایه‌ی جای آن که در ارتباط با ریشه‌ی یک دندان است افتراق داده می‌شود، زیرا اصولاً استئوبلاستوما از حفره‌های مغز استخوان در استخوان‌های بلند، ستون مهره‌ها و فک‌ها منشا می‌گیرد<sup>(1)</sup>.

ادنتوما معمولاً به دندان مجاور نچسبیده و رادیوپاسیتی

غیرهمگن‌تری را به علت وجود بافت‌های گوناگون دندان‌ی نشان می‌دهد. در بسیاری از موارد وجود بافت‌های مینا و عاج در ادنتوما را می‌توان در پرتونگاری تشخیص داد.

پری آپیکال سمنتال دیسپلازی، در بیشتر موارد نسبت به سمنتوبلاستوما آسیب کوچکتری ایجاد می‌کند و در نمای پرتونگاری نیز در طول زمان تغییرات پیش رونده‌ای از یک رادیولوسنتی تا نمای مختلط و کاملاً اپک نشان می‌دهد. آسیب‌های رادیوپیک هایپر سمنتوزیس هم بیشتر کوچک هستند و تورم یا درد ایجاد نمی‌کنند. هایپر سمنتوزها از ریشه‌ی دندان آغاز شده و فضای PDL را در پیرامون آن می‌توان دید<sup>(4)</sup>.

استتیت کندانسه، بیشتر در پیرامون ریشه‌ی یک دندان عفونی ایجاد می‌گردد، به گونه‌ای که عامل ایجاد آن را می‌توان مشخص کرد. افزون بر این، حدود رادیوپاسیتی‌های آن نامشخص بوده و در استخوان سالم پیرامون پراکنده و محو می‌گردد.

## گزارش مورد

بیمار خانمی 24 ساله است که از سه سال پیش متوجه درد در ناحیه دندان‌های مولر سمت چپ بالا گردیده و باتوجه به رویش همزمان دندان مولر سوم آن را پیگیری نکرده است. بیمار دو سال قبل در اثر تروما دچار شکستگی تنه مندیبل شده و درمان فک پایین بدون توجه به درد در فک بالا انجام گردیده است. پس از بهبود فک پایین، درد در ناحیه فک بالا همچنان باقی مانده و سبب مراجعه بیمار به دندانپزشک می‌گردد. با توجه به سالم و ویتال بودن دندان‌های مولر نخست و دوم و نیز نبود تورم در ناحیه، با تشخیص درد ناشی از رویش دندان مولر سوم، این دندان کشیده شده اما به علت ادامه‌ی درد، بیمار شش ماه پیش به دانشکده‌ی دندانپزشکی ارجاع داده شده است.

در معاینه‌ی بیرون دهانی آسیمتری در صورت بیمار دیده نشد. هیچ‌گونه پیشینه‌ای از پاراستزی در بافت‌های مجاور ناحیه وجود نداشت. در معاینه‌ی درون دهانی، رنگ و حرارت مخاط در ناحیه‌ی درگیر و دیگر نواحی مخاط دهان طبیعی بود و تنها تورم ناچیزی در جای آپکس دندان مولر دوم قابل لمس بود. مولرهای نخست و دوم از نظر پوسیدگی و ویتالیتی سالم بودند.

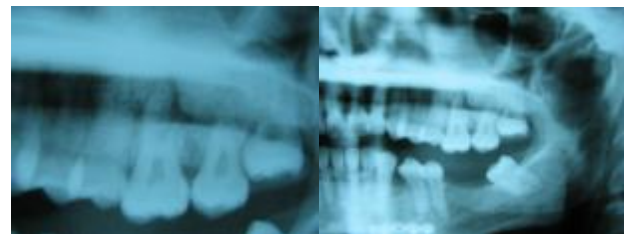
در پرتونگاری پانورامیک دو سال پیش بیمار، یک توده‌ی رادیوپیک مدور به قطر تقریبی سه سانتی‌متر با نمای خورده شیشه‌ای (Ground glass) روی ریشه دندان 7 دیده شد. مرکز

سینوس ماگزایلا را به سمت بالا رانده اما سبب نازکی یا سایش در آن نگردیده است. در مخاط کف سینوس تورم چشمگیر وجود داشت. آسیب تا ناحیه‌ی بینی گسترش یافته اما اثر خاصی روی بوردرهای بینی نداشته است. بر پایه‌ی نمای بالینی و پرتونگاری بیمار، احتمال وجود سمتوبلاستوما برای بیمار مطرح شد، ضمن آنکه احتمال وجود دیگر آسیب‌های فیبرواسنوس نیز عنوان گردید. پس از انجام بیوپسی از آسیب و بافت‌های پیرامون و بررسی انسیژنال آسیب‌شناختی بافت، تشخیص سمتوبلاستوما تقویت گردید و جهت تشخیص قطعی این آسیب از دیگر آسیب‌های همانند و نیز درمان نهایی، برداشت کامل آسیب پیشنهاد گردید.

با انجام بیوپسی اکسیژنال آسیب همراه با دندان درگیر بیرون آورده شد (نگاره‌ی 2 پ). در بررسی ماکروسکوپی آسیب بیوپسی شده، قطعات گوناگون بافت سخت کرم رنگ به اندازه  $1 \times 0/5 \times 0/5$  دیده شد، که بخشی از آن چسبیده به ریشه‌ی دندان مولر دوم ماگزایلا بود و هیچ گونه پوسیدگی در این دندان مشاهده نگردید. در نمای آسیب‌شناسی بافت ضایعه، صفحه‌هایی از ترابکولاهای ضخیم دارای لاکونا‌های پراکنده دیده شد و مقدار بسیار ناچیزی بافت همبندی دارای سلول‌های درشت شبه سمتوبلاست در میان ترابکول‌ها وجود داشت. بافت فیروزه‌ی پیرامون هم دارای ترابکولاهای طبیعی استخوانی و شماری سلول ژابنت بود (نگاره‌ی 3 الف و ب). به این ترتیب تشخیص آسیب شناختی بافت سمتوبلاستوما برای آسیب قطعی گردید.

بیمار پس از جراحی مشکلی نداشت و در پرتونگاری پانورامیک فراهم شده پس از عمل جراحی، نقص استخوانی حاصل از میان بردن آسیب در جای دندان 8، 7 و ناحیه‌ی توبروزیته‌ی ماگزایلا قابل دیدن بود. در معاینه‌ی بیمار سه ماه پس از جراحی نیز درد، تورم و پاراستزی دیده نشد.

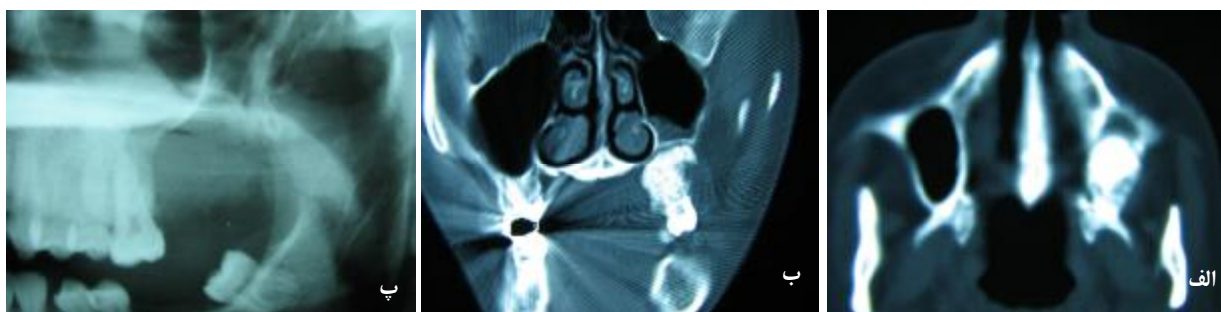
این آسیب تقریباً در ناحیه‌ی آپکس دندان یاد شده قرار داشته و سبب محو شدن نسبی نوک ریشه‌های این دندان شده است. مرز میان لبه‌های آسیب با استخوان پیرامون کاملاً مشخص بوده و حتی در برخی نقاط یک خط رادیولوسنت بسیار نازک در پیرامون آسیب مشاهده شد. کف سینوس ماگزایلا در سمت چپ طبیعی بود هر چند به علت وضعیت سر بیمار هنگام تهیه‌ی پرتونگاری سایه‌ی استخوان کام تا حدودی سبب محو شدن دیواره‌های کورتیکال زیرین سینوس گردیده بود. هیچ گونه جا به جایی در دندان‌های مجاور رخ نداده و ریشه‌های دندان 6 سالم و بدون تحلیل بود. فضای PDL طبیعی اما لامینادورا پیرامون این دندان قابل دیدن نبود که علت آن احتمالاً دیده نشدن جزئیات در کلیشه‌های پانورامیک و نیز وجود خطای تکنیکی در کلیشه‌ی بیمار بود (نگاره‌ی 1).



نگاره‌ی 1 گسترش آسیب بر روی ریشه‌های دندان مولر دوم فک بالا 7 با نمای کاملاً اپک و بوردر آشکار

در پرتونگاری پانورامیک تازه‌ی بیمار، که پس از کشیدن دندان عقل فراهم گردیده بود، به جز افزایش نسبی شدت اپاسیتی و اندازه‌ی آسیب، مورد ویژه‌ی دیگری دیده نشد.

در نماهای اگزایال (نگاره‌ی 2 الف) و کروئال (نگاره‌ی 2 ب) سی تی اسکن به عمل آمده دیده شد، که یک آسیب اپک و مدور در ناحیه‌ی دندان‌های مولر سمت چپ به گونه‌ی جزئی کف



نگاره‌ی 2 الف نمای اگزایال آسیب ب نمای کروئال آسیب: وجود رادیوپاسیتی در جای آلوتولار پروسوس و التهاب در کف سینوس ماگزایلا و همچنین جا به جایی کورتکس به سمت بالا در سمت چپ قابل دیدن است. پ آسیب به همراه استخوان توبروزیتی و دندان‌های درگیر بیرون آورده شده است.

موارد معمول و شایع با احتمال بالاتر، کاملاً عاقلانه به نظر می‌رسد، اما با ادامه‌ی درد بیمار پس از درمان‌های به ظاهر موفق آغازین و استاندارد، باید موارد دیگری در سیاهه‌ی تشخیص‌های احتمالی قرار گرفته و بیمار جهت مشاوره به متخصصین دندانپزشکی ارجاع داده می‌شد اما با اصرار بر ادامه‌ی همان روند آغازین، مشکل بیمار مدت چشمگیر ادامه یافته است.

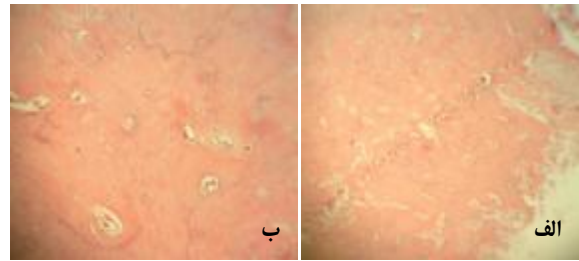
سمنتوبلاستوما یک تومور ادنتوزنیک خوش خیم و با رشد آرام است، که از سمنتوبلاست‌ها سرچشمه می‌گیرد<sup>(1)</sup>. این آسیب برای نخستین بار در سال 1930 توسط نوبرگ (Norberg)<sup>(8)</sup> شناخته شد. این تومور، تومور نادری است که تا سال 2004 کمتر از 100 مورد آن گزارش شده است<sup>(8-12)</sup>. بیشتر موارد گزارش شده مربوط به دندان‌های مولر فک پایین بوده تا سال 1992 تنها 13 مورد سمنتوبلاستومای فک بالا گزارش شده است<sup>(9, 10)</sup>. در بررسی که در دانشکده‌ی دندانپزشکی، دانشگاه تورنتو طی یک دوره‌ی ده ساله انجام شد، از 56836 مورد پذیرش شده تنها 5 مورد سمنتوبلاستوما گزارش گردید، که در بیشتر موارد بیمار با شکایت درد و تورم در ناحیه مراجعه کرده است<sup>(11)</sup>.

بارکر (Barker) نیز، سمنتوبلاستوما را در ارتباط با دندان مولر دوم فک بالا در مرد جوانی گزارش نموده که به علت دندان درد به دندانپزشک مراجعه نموده و پس از بررسی کامل، این تومور علت درد شناخته شده است. وی لزوم تهیه‌ی کلیشه‌های پرتونگاری مناسب را راهی برای شناخت درست عوامل دردهای دندانی دانسته است<sup>(13)</sup>.

گاردیک (Gardick) و همکاران، موردی از سمنتوبلاستوما را گزارش کردند، که دندان‌های مولر نخست، دوم و سوم نهمته‌ی ماگزیلای بیمار درگیر شده بود.

اکی (Ohki) و همکاران هم، موردی از سمنتوبلاستوما را در پسری 12 ساله گزارش دادند، که به ریشه‌ی دندان‌های پرمولر نخست دایمی، مولر دوم شیری و مولرهای نخست و دوم دایمی مندیبل در پیوند بود و تاج و ریشه‌ی دندان پرمولر دوم دایمی هم در آن مدفون شده بود<sup>(12)</sup>.

در مورد بیمار کنونی، افزون بر جای غیرمعمول آسیب، نکته‌ی چشمگیر پنهان ماندن آسیب با وجود پیشینه‌ی دراز مدت درد است که شاید بتوان آن را به نادر بودن این تومور به طور کلی و به ویژه در فک بالا نسبت داد. با توجه به این که، تنها با استفاده از پرتونگاری پانورامیک نمی‌توان به تشخیص درست دست یافت



**نگاره‌ی 3 الف و ب** صفحه‌های از تریاکولاهای ضخیم دارای لاکوناهای پراکنده و مقدار جزئی بافت همبندی دارای سلول‌های درشت شبه سمنتوبلاست در میان تریاکولاهای

## بحث

وجود رادیوپستی‌های آسیب شناختی و غیر آسیب شناختی، در کلیشه‌های پانورامیک بسیار شایع بوده و در حدود چهار درصد این گونه پرتونگاری‌ها اپستی‌هایی دیده می‌شود<sup>(5)</sup>، به گونه‌ای که در نواحی گوناگون این کلیشه، رادیوپستی‌های معین و شناخته شده‌ای را می‌توان دید. از موارد شایع می‌توان به کلسیفیکاسیون‌های ایجاد شده در غدد بزاقی و بافت‌های لنفاوی و یا دیواره‌ی عروق اشاره کرد، که هر یک بسته به جای مربوطه در ناحیه‌ی ویژه‌ای از کلیشه‌ی پانورامیک قابل دیدن هستند. خوشبختانه بیشتر این پدیده‌ها بی‌خطر و بی‌نشانه بوده و مشکل ویژه‌ای برای بیماران به وجود نمی‌آورند.

از جمله‌ی این رادیوپستی‌ها باید به توروس‌ها و آگروستوزها و انوستوزها اشاره کرد که اپستی‌هایی در نواحی گوناگون فک‌ها ایجاد می‌کنند. همانطور که گفته شد، این پدیده‌ها بی‌خطر و بی‌نشانه بوده و با شیوع چشمگیر، از دیر باز چشم‌آشنای دندانپزشکان در هنگام خواندن و تفسیر کلیشه‌های گوناگون هستند.

آگروستوز، به رشد (هیپرپلازی) استخوانی بر سطح بیرونی استخوان طبیعی گفته می‌شود، که بیشتر از همه در سطح باکال زایدی آلئولار فک و به ویژه در ناحیه‌ی کانین و مولرهای بالا به وجود می‌آید<sup>(6)</sup>، یعنی در همان جای درگیری بیمار مورد گزارش.

از آنجا که این گونه رادیوپستی‌ها معمولاً بی‌خطر در نظر گرفته می‌شوند، به نظر می‌رسد که دندانپزشک مربوطه با وجود دیدن رادیوپستی در ناحیه‌ی پشت فک بالا، آن‌را در بروز مشکل بیمار بی‌اثر دانسته و دلایل شایع‌تر دیگری همچون مشکلات پالپ-پری آپیکال را برای درد بیمار جستجو کرده است. روند درمانی به کار برده شده برای بیمار تایید کننده‌ی همین دیدگاه است. هر چند این رویه در برخورد با بیماران، یعنی در نظر گرفتن

در مورد ارایه شده، تشخیص نهایی آسیب پس از کنار گذاشتن دیگر علل بر پایه‌ی یافته‌های آسیب شناسی بافت در کنار نشانه‌های بالینی یافته‌های در هنگام جراحی و نمای پرتونگاری مسجل گردید.

### نتیجه‌گیری

تشخیص درست آسیب‌های دهانی نیاز به همکاری و ارتباط تنگاتنگ دندانپزشک، جراح، متخصص بیماری‌های دهان، رادیولوژیست و آسیب شناس دارد. یکی از علل تشخیص دیرهنگام آسیب‌های ناحیه‌ی فک و صورت، نا آگاهی و توجه ناکافی دندانپزشکان به سرچشمه‌ی درد است، که گاهی با وجود سالم بودن دندان و بافت‌های پرودنتال به انجام درمان‌های غیر ضروری و تحمیل هزینه‌های اضافی و تداوم درد و دیگر مشکلات بیمار می‌انجامد. برای کاهش چنین مواردی مشاوره‌ی دندانپزشکان با متخصصین همچون متخصصین پرتونگاری فک و صورت و به کارگیری روش‌های گوناگون و پیشرفته‌تر تصویرسازی در صورت لزوم پیشنهاد می‌گردد. بنابراین، پیشنهاد می‌شود در برنامه‌های بازآموزی مدون دندانپزشکان و نیز در آموزش دانشجویان به این امر بیشتر پرداخته شود. نتیجه‌ی نهایی این امر تشخیص سریعتر بیماری، درمان مناسب و پیشگیری از درمان‌های غیر ضروری در بیماران خواهد بود.

و همچنان که بارکر نیز بیان کرده است<sup>(۱۴)</sup>، تهیه‌ی کلیشه‌های پرتونگاری مناسب برای رسیدن به تشخیص ضروری است، باید از روش‌های دیگر تصویربرداری نیز استفاده می‌شد.

دردهای دندانی علل متفاوتی دارند گرچه دردهای پالپی و پرودنتال شایع‌ترین علل دردهای دندانی هستند، در برخی موارد ممکن است سرآغاز ایجاد درد دندان، ضایعات آسیب شناختی نادری همچون تومورهای فکی باشند. اما این علل توسط بسیاری از دندانپزشکان نادیده گرفته می‌شوند و گاهی پیش از رسیدن به تشخیص نهایی، بیمار مورد درمان‌های غیر ضروری قرار می‌گیرد. سمنتوبلاستوما یکی از تومورهایی است، که تقریباً در دو سوم موارد درد ایجاد می‌کند<sup>(۱)</sup>. در این بیمار نیز با وجود پیشینه‌ی درازمدت درد، به اشتباه، عفونت‌های پالپی و علل پرودنتال عامل درد در نظر گرفته شده‌اند و با توجه به نادر بودن سمنتوبلاستوما به ویژه در فک بالا که نمای پرتونگاری آن هم وضوح کمتری دارد، آسیب از نظر دور مانده است. بنابراین لازم است به ویژه در مواردی که علت مشخصی برای درد یافت نمی‌شود و درد به درمان‌های دندانپزشکی پاسخ مناسب نمی‌دهد، تشخیص‌های افتراقی دیگری را نیز به عنوان سرآغاز درد در نظر گرفت. همچنین، جهت شناخت علل غیر معمول، لزوم مشاوره‌ی دندانپزشکان با متخصصین مربوطه و ارتباط و همکاری با متخصصین دیگر گروه‌ها و همچنین استفاده از دیگر روش‌های پاراکلینیکی، همچون تصویربرداری‌های پیشرفته‌تر ضروری به نظر می‌رسد.

## References

1. Neville BW, Damm DD, Allen CM, Bouguot JE. Oral and maxillofacial pathology. 3rd ed., New York: W.B.Saunders Company; 2009. p.655-656.
2. Regezi JA, Sciubba JJ, Jordan RCK. Oral Pathology Clinical Pathologic correlations. 5th ed., St. Louis: Saunders Company; 2008. p.274-275.
3. White SC, Pharoah MJ. Oral Radiography: Principles and interpretation. 6th ed., St. Louis: Mosby; 2009. p.434-436.
4. Slootweg PJ. Cementoblastoma and osteoblastoma: a comparison of histologic features. J Oral Pathol Med 1992; 21: 385-389.
5. White SC, Pharoah MJ. Oral Radiography: Principles and interpretation. 6th ed., St. Louis: Mosby; 2009. p.434-436.
6. White SC, Pharoah MJ. Oral Radiography: Principles and interpretation. 6th ed., St. Louis: Mosby; 2009. p.526.
7. White SC, Pharoah MJ. Oral Radiography: Principles and interpretation. 6th ed. St. Louis: Mosby; 2009. p. 367-370.
8. Norberg O. Zur Kenntnis der dysontogenetischen Geschwulste der Kieferknochen. Vrtljsschr f Zahn 1930; 46: 321-355.
9. Garlick AC, Newhouse RF, Boyd DB. Benign cementoblastoma: report of a case. Mil Med 1990; 155: 567-570.
10. Ulmanky M, Hjørtning-Hansen E, Praetorius F, Haque MF. Benign cementoblastoma. A review and five new cases. Oral Surg Oral Med Oral Pathol 1994; 77: 48-55.
11. Huvar RJ, Butura CC. Benign cementoblastoma: report of case. CDS Rev 1995; 88: 36-37.
12. Pynn BR, Sands TD, Bradley G. Benign cementoblastoma: a case report. J Can Dent Assoc 2001; 67: 260-262.
13. Ohki K, Kumamoto H, Nitta Y, Nagasaka H, Kawamura H, Ooya K. Benign cementoblastoma involving multiple maxillary teeth: report of a case with a review of the literature. Oral Surg Oral Med Oral Pathol Oral Radiol Endod 2004; 97: 53-58.
14. Barker GL, Begley A, Balmer C. Cementoblastoma in the maxilla: a case report. Prim Dent Care. 2009; 16:154-6.