

## کندروسارکوماى فك (گزارش يك مورد با پيگيري بلند مدت)

سيروس محمدى نژاد\* - مهدى ضيائى\*\*

\* استادیار گروه آموزشی جراحی و پاتولوژی دهان، فك و صورت، دانشكده ی دندانپزشکی دانشگاه علوم پزشکی و خدمات بهداشتی درمانی شیراز

\*\* عضو هیئت علمی، بخش جراحی دهان، فك و صورت، دانشكده ی دندانپزشکی دانشگاه علوم پزشکی و خدمات بهداشتی درمانی شیراز

### چکیده

يك مورد کندروسارکوما با درگیری فك بالا ارایه می گردد. نکات برجسته در بیمار مورد بحث شامل مراحل تشخیصی و آسیب شناسی، جراحی رادیکال و پیوند دنده ی همزمان و در نهایت پی گیری بلند مدت آن می باشد. مهمترین درسی که از این گزارش می توان آموخت نخست این است که بیمار بسیار دیر و در مرحله نهایی بیماری مراجعه نموده، بنابراین تومور پیشرفت نموده و تقریباً تمام فك بالا را درگیر کرده بود، در حالیکه در بررسی متون غالباً اندازه ی این تومور بین دو تا چهار سانتی متر گزارش شده است.

در مرحله ی دوم، مطالعه ی آسیب شناسی نقش مهمی را در میزان زنده ماندن و نهایتاً در بهبودی نهایی بیمار ایفا می نماید. تشخیص افتراقی میکروسکوپی کندروسارکوما با استئوما، کندرما، استئوئید استئوما، آسیب های فایبواسئوس و استئوزنیک سارکوما غالباً جزو ملاحظات مهم و مشکل است. اغلب آسیب شناسان دهان، فك و صورت اعتقاد دارند که نمونه های برداشته شده بهتر است وسیع و از چند محل باشد، بطوریکه تصویر کلی مناسب تری در زیر میکروسکوپ فراهم نماید. در آخر جراحی وسیع کندروسارکوما قابل قبول ترین انتخاب است، نقش اشعه ی درمانی و شیمی درمانی به عنوان یک درمان جنبی هنوز قابل بحث است. بر این پایه در تومورهای با علائم بسیار مهاجم، شانس زنده ماندن بیمار ضعیف است.

واژگان کلیدی: کندروسارکوما، جراحی فك و صورت، درمان و پیگیری

تاریخ پذیرش مقاله: ۸۴/۱۱/۱۸

تاریخ دریافت مقاله: ۸۴/۵/۲۸

مجله دندانپزشکی دانشگاه علوم پزشکی شیراز. سال ششم؛ شماره ۱ و ۲، ۱۳۸۴ صفحه ی ۱۰۴ تا ۱۱۰

## مقدمه

کندروسارکوماى ناحیه ی فک و صورت، تومورهایی بسیار کمیاب هستند، و تقریباً یک درصد کندروسارکوماى کل بدن را در بر می گیرد<sup>(۱)</sup>. گزارشی دیگر، این نسبت را در حدود ۱۰ درصد برآورد کرده است<sup>(۲)</sup>. کندروسارکوما، به دنبال میلوم مالتیپل (Multiple Myeloma) و استئوژنیک سارکوما، سومین تومور شایع در استخوان فک است. گرچه این تومور در فک نادر است، اما شیوع آن دست کم یک سوم استئوژنیک سارکوماست<sup>(۳)</sup>. در گزارش دیگر، نسبت شیوع کندروسارکوما به استئوژنیک سارکوما را یک پنجم بیان شده است<sup>(۴)</sup>.

تشخیص این بیماری، اصولاً بر پایه ی نمای بافت شناختی است<sup>(۵)</sup>. کندروسارکوماى فک، که از برج مانده های Vestigial سرچشمه گرفته، به عنوان یک تومور کمیاب انگاشته می شود، اما به نظر می رسد، که شایع تر از گونه ی خوش خیم آن باشد. گاهی، ممکن است، که در زیر میکروسکوپ، تصمیم گیری درباره ی خوش خیم یا بدخیم بودن این تومور بسیار دشوار باشد<sup>(۶)</sup>.

گرچه سرچشمه ی دقیق کندروسارکوما ناشناخته است، اما ممکن است این تومور در زمینه ی غضروف طبیعی یا کندروما یا استئوکندروما، رشد و توسعه یابد<sup>(۷)</sup>. ممکن است کندروسارکوما و استئوسارکوما در زمینه ی دیسپلازی فیبروز پلی استاتیک نیز، به وجود آید<sup>(۷)</sup>. مهم ترین درسی، که از نمای هیستوپاتولوژیک این بیماری می توان گرفت، این است، که نباید به راحتی تشخیص تومور خوش خیم غضروفی را در فک پذیرفت. شایع ترین شکایت بیمار در مراحل آغازین، بروز یک توده در فک است. درد در کمتر از نیمی از بیماران گزارش شده است<sup>(۸)</sup>. درد، علامت شایع در هر دو تومور کندروما و کندروسارکوما است<sup>(۳)</sup> و در بیشتر از یک سوم بیماران با وجود یک توده در فک مطرح می شود<sup>(۹)</sup>. درباره ی شیوع این تومور، نسبت مرد به زن دو به یک و در فک بالا، دو برابر فک پایین است. بیشتر از نیمی از موارد، میان سنین ۲۰ تا ۵۰ سالگی رخ می دهد<sup>(۱۰)</sup>. کندروما و کندروسارکوما در مردان کمی شایع تر و در فک بالا و در ناحیه ی جلوئی شایع ترین جای

درگیری تومور است<sup>(۱۱)</sup>. در فک پایین رخداد تومور در جای پره مولار- مولار، ناحیه ی چانه، کندیل و زائیده ی کروئوئید، شایع تر است<sup>(۳)</sup>. بر پایه ی گزارش های موفقیت آمیز در پی درمان درست تومورها، باور بر این است، که میزان ۱۰ تا ۱۵ سال میزان بقا برای کندروسارکوما با معنی تر است<sup>(۹)</sup>.

## کندروسارکوماى مزانشیماى فک

این تومور نیز، در مقایسه، یک گونه ی کمیاب از انواع کندروما و کندروسارکوما در بدن است، که در ظاهر از مزانشیم تشکیل دهنده ی غضروف سرچشمه می گیرد<sup>(۳)</sup>. این تومور، ممکن است در بافت نرم یا استخوان پدیدار شود. از شاخص های بالینی کندروسارکوم مزانشیماى، تمایل به نسبت زیاد سرچشمه ی بیرون اسکلتی، غالباً با درجه ی بدخیمی زیاد و پیش آگهی ضعیف را می توان برشمرد<sup>(۹)</sup>. این تومور کمیاب با رشد آهسته و متاستاز دیررس (بیشتر از ۲۰ سال از نخستین پدیداری) با پیش آگهی ضعیف مشخص می گردد<sup>(۱۰)</sup>.

بر خلاف ارتباط این دو گونه تومور در دیگر نقاط اسکلتی بدن، روی هم رفته به نظر نمی رسد، که پیش آگهی کندروسارکوماى آرواره ها بهتر از استئوسارکوم این ناحیه باشد<sup>(۹)</sup>. کندروسارکوماى مزانشیماى (MCS) که در سال ۱۹۹۵ برای نخستین بار به وسیله لیچشتاین (Lichtenstein) و برنشتاین (Bernstein) بیان شد، یک تومور بسیار کمیاب بدخیم و کاملاً متفاوت از گونه ی شایع تر کندروماست<sup>(۱۱، ۱۲)</sup>. در ناحیه ی سر و گردن تمایل در هر دو گونه ی استخوانی و خارج استخوانی نشان داده شده است<sup>(۱۳)</sup>. کندروسارکوماى مزانشیماى، یک گونه ی متمایز کندروسارکوماست، که در بیشتر موارد، در سنین میان ۲۰ تا ۳۰ سالگی رخ داده و تقریباً در هر دو جنس یکسان است<sup>(۱۴)</sup>. روش های نوین تصویربرداری مانند ام.آر.آی، تصاویر سه بعدی (3-D reconstructed images) و سی.تی.اسکن در ارزیابی این بیماری ضروری هستند<sup>(۱۱)</sup>. رزکسیون گسترده کندروسارکوما پذیرفته ترین انتخاب درمانی است. نقش

(Water's view)، سیتوم بینی به سمت سالم منحرف شده و دیواره ی پشتی نیز، مورد تهاجم قرار گرفته بود. در ناحیه‌ی دندانی لامینادورا از میان رفته و فضای پرپودنتال گسترش یافته بود. در سی.تی.اسکن یک تومور گسترده در ماگزایلا تهاجم به ناحیه ی تریگوماگزیلاری (Ptrygo-maxillary) در پشت، سینوس فک بالا کاملاً نمایان بود.

یک نمونه برداری اینزیشنال (Incisional) شامل چند قطعه برداشته شد. در گزارش آسیب شناسی، یک تومور غضروفی سازگار با کندروسارکوم ارایه گردید. بیمار تحت عمل جراحی ماگزایلکتومی (Maxillectomy) سمت چپ با برش وبر- فرگوسن (Weber- Fergusson) قرار گرفته و یک مقدار بافت نرم سالم نیز، در اندازه ی مقدور نواحی کالبدی همراه تومور برداشته شد (شکل ۲). در بخش پشتی، با توجه به احتمال درگیری ماهیچه ها، مقداری از ماهیچه ها برداشته شده، اما صفحه‌ی پایینی کاسه ی چشم حفظ گردید. دو سال دیگر، در ارزیابی‌های معمول پس از عمل، درگیری قاعده‌ی چشم مشاهده شد. بیمار در مرکز دیگر، تحت عمل جراحی رادیکال قرار گرفته و بخشی از بینی و چشم همان سمت نیز، به علت درگیری برداشته شد. در تاریخ ۱۳۸۴/۳/۳، در آخرین معاینه، بدشکلی صورت به وسیله‌ی پروتز بینی و چشم و پوست ناحیه‌ی گرفتار بازسازی شد. مدت هفت سال پس از عمل اثری از بازگشت تومور مشاهده نگردید (شکل ۳، ۴ و ۵).

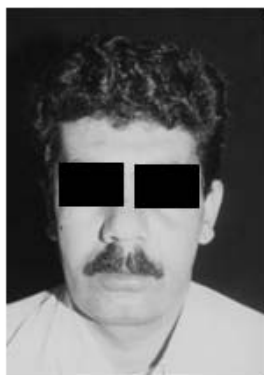پرتودرمانی و شیمی درمانی، به عنوان درمان های جانبی در درمان این تومور قابل گفت و گو هستند<sup>(۱۳)</sup>.

هدف از این گزارش، ارایه ی یک مورد کندروسارکومای فک با پیگیری بلند مدت و نیز مرور متون درباره ی این موضوع است.

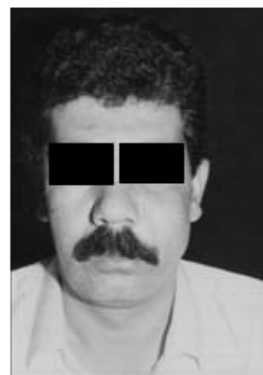
### شرح مورد

در اردیبهشت ماه ۱۳۷۵، مردی ۳۴ ساله، با تومور بی علامت تقریباً با درگیری همه ی ماگزایلا در سمت چپ به درمانگاه مراجعه کرد. بیمار از شش ماه پیش به تورم در درون دهان و ناحیه ی گونه متوجه گردیده بود. در معاینه ی بیرون دهانی این تورم کاملاً برجسته و خط نازولیبیال در همان سمت ناپدید شده بود، پره ی بینی جابه جایی آشکار را نشان می داد (شکل ۱). این تورم تا زیر چشم و ناحیه ی گونه گسترش یافته بود. عبور هوا از سوراخ بینی در همان سمت، در مقایسه با سمت روبه رو، آزاد انجام نمی شد. در معاینه ی درون دهانی، گسترش کورتکس دو سویه، در ناحیه ی درگیر مشاهده شد. در لمس، تومور سفت بود و هیچگونه جابه جایی در دندان ها دیده نشد. رنگ و قوام مخاط، طبیعی به نظر می رسید.

در نمای پرتونگاری، یک آسیب بزرگ با تخریب استخوان بدون حاشیه مشخص مشاهده شد. سینوس فک بالا کاملاً به وسیله ی تومور پر شده بود. در نمای جلویی پشتی کاسه ی سر (PA of Skull) و واترز



شکل ۲: صورت بیمار پس از عمل



شکل ۱: صورت بیمار پیش از عمل  
به تورم سمت چپ صورت توجه شود



شکل ۵: بازسازی صورت بیمار به وسیله ی پروتز بینی و لب بالا



شکل ۴: نیم رخ بیمار بدون پروتز بینی و لب بالا



شکل ۳: بازسازی صورت بیمار با پیوند پایه دار پوست و ملامیچه

## بحث

بیشتر کندروسار کوماهای ناحیه ی سر و گردن در فک بالا و پایین دیده می شوند<sup>(۹)</sup>. کندروسار کوم، یک نئوپلاسم است، که ممکن است در هر استخوان بدن مشاهده شود. شیوع آن در استخوان لگن، شکم و دیواره ی قفسه سینه و کتف شایع تر است<sup>(۸)</sup>.

هانکز (Hanks) و پادیسون (Paddison) بر این باورند، که درگیری آغازین فک بالا به وسیله ی این تومور به ویژه کمیاب است، در صورتی که، اظهارات دیگران مانند باتساکیس (Batsakis) و باسکار (Bhaskar) گویای درگیری شایع فک بالا و پایین است<sup>(۱۳)</sup>. تشخیص این آسیب، اصولاً بر پایه ی نمای بافت شناختی است.

از نظر بافت شناسی، این آسیب درجات گوناگون بافتی، مانند Myxomatous، غضروف، Atypical، استخوان Endochondrial و بقایای کندروسیت های بدخیم را نشان می دهد<sup>(۳)</sup>. مهم ترین درسی، که از این مطالعه می توان گرفت، این است، که نباید گزارش هیستوپاتولوژیک خوش خیم تومورهای غضروفی آرواره ها را پذیرفت<sup>(۸)</sup>. در نمای میکروسکوپی، تومور غالباً مقداری چشمگیر غضروف و رشد Lobular را نشان می دهد، اما وجود سلول های بدخیم، اغلب مستلزم دقت است. تومورهای کندروبلاستیک، به ویژه از نوع خوش خیم آن، در استخوان های ناحیه ی صورت بسیار کمیاب هستند. بیشتر در نمای رادیوگرافیک و هیستوپاتولوژیک این تومورها نشان کمی دال بر خوش خیم بودن یا بدخیم بودن آن مشاهده می گردد. به عنوان یک قانون هر نوع تومور کندروبلاستیک استخوان های ناحیه ی صورت باید بدخیم انگاشته

شده و با جراحی رادیکال درمان شود<sup>(۱۶)</sup>.

اصول اساسی به کار برده شده در تشخیص این تومور در ناحیه ی فک، غالباً با طرح Lobular همراه با غضروف سلولی است، شاید با کلسیفیکاسیون در مرکز Lobular، پدیداری سلول های محیطی گروه Spindled یا Stellate، میتوز در میان یک زمینه ی موکونید یا میکروماتوز را نشان دهد.

گونه مزانشیمال کندروسار کوم، یک تومور کمیاب است که با رشد آهسته، متاستاز دیر هنگام (تا ۲۰ سال پس از نخستین پیدایش) و پیش آگهی ضعیف مشخص می شود<sup>(۱۰)</sup>.

شاخص بالینی این تومور، شامل تمایل به بروز شایع در بافت های بیرون استخوانی با درجه ی بدخیمی زیاد همراه با پیش آگهی ضعیف آن است. در هر دو گونه ی استخوانی و بیرون استخوانی، تمایل این تومور به ناحیه ی سر و گردن بیشتر است. بیشتر از ۳۰ درصد موارد در بافت نرم گزارش شده است. حداکثر شیوع سنی کندروسار کوم مزانشیمال، دهه ی دوم و سوم زندگی است<sup>(۱۴)</sup>.

ام.آر.آی و سی.تی.اسکن به ویژه سی.تی.اسکن هلیکال شامل سی.تی.اسکن سه بعدی (3-D)، روش های سودمند در ارزیابی تومور ناحیه ی سر و گردن با ساختارهای کالبدی پیچیده هستند. پرتونگاری های معمول، در هر حال نمی توانند دقیقاً آسیب را نشان دهند<sup>(۶)</sup>. گر چه ام.آر.آی و سی.تی.اسکن هر دو، به یک اندازه در ارزیابی بدخیمی های استخوان مؤثر هستند، اما هر یک برتری های ویژه ی خود را نسبت به روش دیگر دارند، سی.تی.اسکن دارای شفافیت (Resolution) بهتر و

بیمارانشان مؤثر بوده است. هولینز (Hollins) و همکاران<sup>(۲۰)</sup> باور دارند که الگوی درمانی کندروسارکوم مزانشیمال بر پایه‌ی جراحی رادیکال همراه با شیمی درمانی، به تازگی آینده‌ای بهتر را نشان می‌دهند.

### نتیجه‌گیری

۱. بیمار مورد نظر در این گزارش بسیار دیر برای درمان مراجعه کرده بود، در نتیجه، در زمان معاینه و جراحی، اندازه‌ی تومورها به گونه‌ای چشمگیر گسترده بود. اندازه‌ی تومور، یکی از عوامل بسیار مهم در بهبود و پیشگیری از عوارض نامطلوب جسمی و اجتماعی است.
۲. تشخیص میکروسکوپی، نقشی مهم را در درمان بیماران بازی می‌کنند. جراحی رادیکال، حتی در تومورهای خوش‌خیم، ممکن است عاقلانه‌تر باشد.
۳. پرتونگاری‌های معمولی، ممکن است درگیری درون استخوان را نشان نداده و امکان دیدن گسترش تومور به ساختارهای مجاور و بافت نرم فراهم نشود. کاربرد سی.تی.اسکن (سه بعدی) و ام.آر.آی در این بیماران ضروری است.
۴. بازسازی فوری استخوان در این بیماران پیشنهاد نمی‌شود. اصولاً، در بدخیمی‌ها، به علت رخداد در حدود ۶۵ درصد عود در یک سال نخست، بهتر است دست‌کم پس از یک‌سال بازسازی انجام شود. در تومورهای گسترده استفاده از بازسازی صفحه استخوانی (Bone plate reconstruction) یک قانون است.
۵. پیش‌آگهی کندروسارکوما، بر پایه‌ی اندازه‌ی تومور، جای پدیداری تومور (چانه بهترین و فک بالا، به ویژه در ناحیه‌ی پشتی بدترین پیش‌آگهی را دارند). درجه‌ی بدخیمی برپایه‌ی تشخیص (کندروسارکوم مزانشیمال پیش‌آگهی بسیار ضعیف است) و متاستاز زود هنگام و عود ده تا بیست سال پس از عمل، ارزیابی می‌شود. بنابراین، پیگیری دقیق پس از جراحی ضروری است و باید بیمار تا آخر عمر پیگیری شود.

ام.آر.آی، روشنی‌تر و نیز استفاده نکردن از پرتو یونیزان است<sup>(۹)</sup>. در نمای پرتونگاری، آسیب درون استخوان، به عنوان یک توده‌ی رادیولوگنت غیر اختصاصی نشان داده می‌شود. این تومور، ممکن است حدود مشخص یا نامشخص داشته، اما هرگز حاشیه‌ی اسکروتیک را نشان نخواهد داد. تخریب کورتیکال ممکن است دیده شود. تقریباً ۵۰ درصد آسیب‌های استخوان، کلسیفیکاسیون منتشر را نشان می‌دهند، در حالی که، تشکیل کلسیفیکاسیون بی‌قاعده در بافت نرم تقریباً همیشه مشاهده می‌شود<sup>(۱۴)</sup>.

مؤثرترین روش درمان، برداشتن گسترده‌ی آن است. در فک پایین، برداشتن گسترده‌ی وسیع تومور با حاشیه‌ی امن دو تا سه سانتی متر پیشنهاد شده است. در آسیب‌های ماگزایلا، اجرای طرح مناسب برداشتن ماگزایلا (Maxillectomy) ضرورت دارد. جراحی، باید هر چه ممکن است رادیکال‌تر باشد. بر پایه‌ی گزارش‌ها، شاید عود بیشتر در کندروسارکوماهای ناحیه‌ی سر و گردن نسبت به دیگر نواحی بدن وجود داشته باشد. به نظر نمی‌رسد پرتو درمانی و شیمی درمانی اثری چشمگیر در میزان ماندگاری داشته باشد. کندروسارکوما، کاملاً به پرتو مقاوم بوده و پرتودرمانی، تنها نقش Palliative را در تومورهای غیر قابل عمل دارد<sup>(۳)</sup>. نقش پرتودرمانی و شیمی درمانی، به عنوان یک درمان جانبی قابل گفت و گو است. پرتودرمانی و شیمی درمانی پیش از جراحی، به عنوان درمان جانبی به کار رفته است<sup>(۱۳)</sup>. شایفر (Shafer) و همکارانش و نیز ساتو (Sato) و همکارانش<sup>(۱۴)</sup>، باور دارند، که عمل جراحی ممکن است باعث تسریع رشد و افزایش خطر متاستاز دور دست گردد. در این موارد، پس از نمونه برداری رشد سریع تومور در یک هفته مشاهده می‌شود. شیمی درمانی پیش از جراحی در یک چنین تومورهایی، ممکن است کمک کننده باشد و باعث شیوع کمتر متاستاز شود.

پادیسون (Padisson) و هانکز (Hanks)<sup>(۱۷)</sup>، هاروود (Harwood) و همکاران<sup>(۱۸)</sup>، ریال (Ryall) و همکاران<sup>(۱۹)</sup>، با استدلال گزارش کرده‌اند، که پرتودرمانی به تنهایی یا همراه با شیمی درمانی در

## سپاسگزاری

از سرکار خانم دکتر مژگان قاضی به خاطر همکاری در تهیه گزارش تشکر و قدردانی می گردد.

۶. روش‌های درمانی: جراحی رادیکال با یک حاشیه‌ی گسترده از بافت نرم و سخت، درمانی انتخابی است. پرتودرمانی و شیمی‌درمانی در برخی گزارش‌ها بر پایه‌ی روش بالینی و بافت شناختی، به‌عنوان درمان‌های جانبی به کار رفته است.

\*\*\*\*\*

## References

1. Izadi K, Lazow SK, Solomon MP, Berger JR. Chondrosarcoma of the anterior mandible. NY State. Dent J 2000;60(7):32-34.
2. Hyat MW, Becker L, Katz DS. Chondrosarcoma of the maxilla. Panoramic radiographic and computed tomographic with multiplanar reconstruction findings. dentomaxillofac Radiol 1998; 27(2): 113-116.
3. Wood G. Text book, Differential diagnosis of oral lesion. 3rd ed., Mosby. 1985; 457-9, 547-550.
4. Peterson LJ, Indresano AT, Marcian RD, Roser SM: A text book of oral and maxillofacial surg. Lippincut, 1992; 806.
5. Anil S, Beena VT, Lal PM, Varghese BJ: Chondrosarcoma of the maxilla. Case report. Aust Dent J 1998 ; 43(3): 172-174.
6. Zachriades N, Vairaktaris E, Mezitis M, Triantafyllou D, Papavassiliou D. Chondrosarcoma of the orofacial region. Review of the literature and report of two cases. Rev Stomatochir Maxillofac 1987; 88(5): 382-387.
7. Ebata K, Usomi T, et al. Chondrosarcoma and osteosarcoma arising in polystatic fibrous dysplasia. J Oral Maxillofac Surg 1992; 50(7): 761-764.
8. Heckney FL, Aragon SB, Aufdemorte TB, Holt GR, Van Sickels JE. Chondrosarcoma of the jaws: Clinical findings, histopathology, and treatment. Oral Surg Oral Med Oral Path 1991; 71(2): 139-143.
9. Garrington GE, Collette WK. Chondrosarcoma. II. Chondrosarcoma of the jaws: analysis of 37 cases. J Oral Pathol 1988; 17(1):12-20.
10. Shafer WG, Hine MK, Levy BM. Text book, oral pathology. 4th ed., Saunders 1983; 178-179.
11. Martis C. Chondrosarcoma of the mandible: report of a case. Oral Surg 1973; 31: 227-230.
12. Mateo SH, Forteza G, Gay-Escoda C. Mesenchymal chondrosarcoma of the maxilla: A case report. Int J Oral Maxillofac Surg 1977; 26(3): 210-211.
13. Lochait R, Menrd P, et al. Mesenchymal chondrosarcoma of the jaws. Report of four cases. Int J Oral Maxillofac Surg 1998; 27(5): 358-362.
14. Yasunori A, Masasbi S. Mesenchymal chondrosarcoma of the maxilla: report of a case. J Oral Maxillofac Surg 1999; 57: 733-737.
15. Shafer WG, Maynard KH, et al. A text book of oral pathology. 1983; 179.
16. Neville E. Text book oral and maxillofacial pathology. Second edition. 2002; Chap.14: 571-581.
17. Paddison GM, Hanks GE. Chondrosarcoma of the maxilla. Report of a case responding to super voltage. Irradiation and review of literature. Cancer 1971; 28(3): 616-619
18. Harwood AR, Krajbich JI, Formasier L. Radiotherapy of chondrosarcoma of bone. Cancer 1980; 1, 45(11): 2766-2777.

19. Ryall RD, Botes T, Newton KA, Hellmann K. Combination of radiotherapy and razoxane (ICRF 189) for chondrosarcoma. *Cancer* 1979; 44(3): 891-895.
20. Hollins RR, Lydiatt DD, Markin RS, Davis LF. Mesenchymal chondrosarcoma: a case report. *J Oral Maxillofac Surg* 1987; 45(1): 72-75.

\*\*\*\*\*

## Abstract

### Chondrosarcoma of the Jaws; A Case Report and Selected Literature Review

**Mohammadinejad C.\* - Ziyaei M.\*\***

\*Assistant Professor, Department of Oral and Maxillofacial Surgery, School of Dentistry, Shiraz University of Medical Sciences

\*\*Clinical Instructor, Department of Oral and Maxillofacial Surgery, School of Dentistry, Shiraz University of Medical Sciences

A case of chondrosarcoma involving the maxilla is reported. The salient points of the presented case include; diagnostic and pathologic processes, radical surgery and simultaneous chondral graft and finally long term follow-up.

The most important lesson to be learned from this report, first is that the patient referred too late in the course of the disease, thus, the tumor was progressively involved entire maxilla ultimately. In the literature, in more knowledgeable countries usually the size of tumor is reported to be between 2-4 cm. Secondly, Histopathology study plays an important role in the survival rate and final patient's outcome. The microscopic differential diagnosis of chondrosarcoma from osteoma, chondroma, osteoid osteoma, fibro-osseous lesions and osteogenous sarcoma is an important and often difficult consideration. The most oral and maxillofacial pathologists believed that the specimens is better to be large and multiple, so provide a more suitable overview by microscopic study.

Finally wide resection of the chondrosarcoma is the most acceptable choice of treatment. The role of radiotherapy and chemotherapy as an adjunctive treatment remain controversial. On the basis of the extremely aggressive clinical behavior of these tumors, the survival rate is rather poor.

**Key words:** Chondrosarcoma, Maxillofacial Surgery, Treatment and Follow up

*Shiraz Univ. Dent. J. 2005; 6(1,2): 104-110*