

مروری بر بیسفسونات‌ها و استئونکروزیس فکی ناشی از مصرف آن

معصومه زرگران*، فهیمه بقایی**

* استادیار گروه آسیب شناسی فک و دهان و عضو مرکز تحقیقات دانشکده‌ی دندانپزشکی، دانشگاه علوم پزشکی و خدمات بهداشتی درمانی همدان
 ** استادیار گروه آسیب شناسی فک و دهان دانشکده‌ی دندانپزشکی، دانشگاه علوم پزشکی و خدمات بهداشتی درمانی همدان

چکیده

بیان مسأله: بیسفسونات‌ها (Bisphosphonate) یک دسته از عوامل شیمیایی هستند که در درمان بیماری‌های استخوانی گوناگون همچون استئوپروزیس، میلوم متعدد و هیپرکلسمی ناشی از بدخیمی استفاده می‌شوند. با وجود فواید حاصل از این داروها، در سال‌های اخیر موارد متعددی از استئونکروز مرتبط با بیسفسونات (BRONJ: Bisphosphonate-related osteonecrosis of the jaw) در هر دو فک بیماران درمان شده با بیسفسونات خوراکی یا سیاهرگی گزارش شده است. پدیده‌ی BRONJ یک عارضه‌ی خطرناک است که به صورت نمایان شدن استخوان آلوئول به صورت خود به خود یا ثانویه به اعمال جراحی دهانی تهاجمی ظاهر می‌کند.

هدف: هدف از این پژوهش مروری، آشنایی دندانپزشکان و متخصصان دندانپزشکی با BRONJ و رهنمودهای پیشنهادشده جهت تشخیص، مرحله بندی، رویکرد و انتخاب نوع درمان بر پایه‌ی اطلاعات در دسترس و تجربه‌های نویسنده بود.

نتیجه گیری: همه‌ی بیمارانی که با بیسفسونات خوراکی یا سیاهرگی درمان می‌شوند، در خطر ابتلا به BRONJ هستند. دستورهای پیشنهاد شده برای این دو گونه بیسفسونات به کار رفته متفاوت هستند. در بیماران تحت درمان با نوع سیاهرگی تمامی جراحی‌های دنتوالوئولر منع تجویز داشته و باید از آنها دوری شود. اما موارد تجویز در مورد انواع خوراکی مورد اختلاف نظر بوده و به طول دوره‌ی درمان بستگی دارد.

واژگان کلیدی: بیسفسونات، استئونکروزیس، فک

درآمد

هدف از این پژوهش، مروری بر معرفی بیسفوناتها و کارکرد آنها و نیز آشنایی دندانپزشکان عمومی و متخصصان با عارضه‌ی بالقوه‌ی BRONJ، عوامل خطر زای آن و نیز جدیدترین مرحله بندی (Staging) و دستورهای موجود در خصوص پیشگیری و درمان این عارضه بود.

بیسفوناتها

بیسفوناتها، آنالوگ‌های سنتتیک غیر متابولیزه شونده‌ی پیروفسفات‌هایی هستند (۱۶، ۱۷) که به مدت طولانی در استخوان‌ها باقی می‌مانند (۱۷).

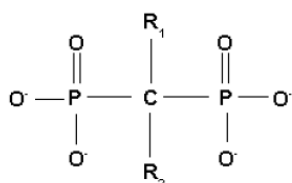
دو دسته‌ی اصلی این داروها دارای نیتروژن (NBPs) و بی نیتروژن (NNBPs) هستند (۱۸). داروهای بی نیتروژن در واقع نخستین نسل از این داروها هستند که ساخته شدند. از این دسته می‌توان به Etidronate (Didronel)، Clodronate (Bonafos) و Tiludronate (Skelid) اشاره کرد که امروزه به ندرت استفاده می‌شوند (۱۸ و ۱۷). بیسفوناتها دارای نیتروژن دومین و سومین نسل از بیسفوناتها به شمار می‌روند (جدول ۱).

جدول ۱ شماری از بیسفوناتها دارای نیتروژن

نام دارو	نام تجاری	توان نسبی (* Relative Potency)
Pamidronate	Aredia	۱۰۰
Alendronate	Fosamax	۵۰۰
Ibandronate	Boniva	۱۰۰۰
Risedronate	Actonel	۲۰۰۰
Zoledronate	Reclast	۱۰۰۰۰

* نسبت به Etidronate نسل نخست بیسفوناتها با توان ۱

از نظر ساختار مولکولی، بیسفوناتها از دو گروه فسفات و دو رادیکال (R1 و R2) که زنجیره‌های جانبی به شمار می‌روند، تشکیل شده‌اند که به یک اتم کربن مرکزی متصل شده‌اند (نگاره‌ی ۱).



نگاره‌ی ۱ ساختار مولکولی بیسفوناتها

رادیکال R1، میزان میل ترکیبی به باند شدن با هیدروکسی

بیسفوناتها (BPs) دسته‌ای جدید از عوامل دارویی به شمار می‌روند که استفاده از آنها به سرعت رو به افزایش است (۱۱ و ۱۲). بیشتر موارد تجویز بیسفوناتها در درمان بیماری‌هایی همچون میلوم متعدد، متاستازهای استخوانی، هیپرکلسمی ناشی از بدخیمی (۱۳ و ۱۴)، پاژه‌ی استخوانی (۱۵)، سرطان سینه (۱۶)، فیبروز دیسپلازی (۱۷) و استئوپروزیس است (۱۸) که فرسودگی استخوان جزو اصلی روند بیماری به شمار می‌رود (۱۹) و این داروها سبب بهبود چشمگیر در کیفیت زندگی این بیماران گشته است (۲۰). بیسفوناتها در قرن نوزدهم ساخته شده و در آغاز تنها مصارف صنعتی داشته‌اند. این ماده به عنوان ضد جرم و ضد کروژن به پودرهای شوینده و آب‌های شور اضافه می‌شد تا مانع از رسوب کربنات کلسیم (جرم) شود (۲۱). این خاصیت نقطه‌ی عطفی شد تا استفاده از آنها به عنوان یک عامل مهار کننده‌ی فرسودگی استخوان مورد توجه و بررسی قرار گیرد (۲۲). پژوهش‌های پیوسته بر روی ساختارهای تازه‌تر این عوامل و بررسی کارکرد آنها سرانجام به ساخت بیسفوناتها با انجامی که افزودن بر مهار موثر فرسودگی استخوان، مینرالیزاسیون استخوان را نیز ناکارآمد نمی‌کنند (۲۳) با وجود فواید یاد شده، درمان با بیسفوناتها ممکن است سبب نمایان شدن بخشی از استخوان فک گردد (۲۴)، عارضه‌ای جدی و مهم که به آن استئونکروزیس فک ناشی از مصرف بیسفوناتها فک می‌گویند (۲۵ و ۲۶).

پاتوژنز این عارضه با مهار چشمگیر کارکرد استئوکلاست‌ها و ری مودلینگ استخوان مرتبط است (۲۷) و می‌تواند به طور خود به خود یا به ویژه به دنبال انجام جراحی‌های دنتوالوولر رخ دهد (۲۸). در سال‌های اخیر با افزایش گزارش موارد وقوع استئونکروز مرتبط با بیسفوناتها (BRONJ) رو به رو بوده‌ایم چرا که بیمارانی که تحت درمان با بیسفوناتها قرار دارند، در حال افزایش بوده و در موارد زیادی مدت درمان طولانی شده و با افزایش زمان مصرف، ممکن است خطر ایجاد اثرات مضر این داروها افزایش یابد (۲۹-۳۱).

مارکس (Marx) و همکاران (۳۲)، فرح (Farah) و هوایت (Hewitt) (۳۳)، در بررسی‌های خود بیان کردند که پیشگیری کامل از وقوع چنین عارضه‌ای امکان‌پذیر نیست اما می‌توان با به کار بستن شیوه‌های پیشگیرانه و غیر مهاجم به کاهش وقوع آن کمک نمود.

دنتوالوئولر ساده ایجاد می‌شود^(۱۲، ۱۳، ۳۳)، به شکل نمایان شدن استخوان آلوئول فک بالا یا پایین که بیش از ۸ هفته به طول انجامیده است در بیماری که پیشینه‌ای از پرتو درمانی به ناحیه‌ی فک و صورت نداشته و تحت درمان با بیسفونوات بوده است، بروز می‌کند^(۱۲، ۲۰). البته در مواردی BRONJ بدون نمایان شدن استخوان فک گزارش شده است که آن را تظاهر (نمای) بالینی دیگری از استئونکروزیس فک ناشی از مصرف بیسفونوات‌ها در نظر می‌گیرند^(۳۴). در آغاز، وقوع BRONJ با کاربرد اشکال قوی‌تر سیاهرگی بیسفونوات‌ها دارای نیتروژن گزارش گردید^(۱۲) اما از سال ۲۰۰۶ مواردی از وقوع BRONJ فک گزارش شد که در افراد مصرف کننده‌ی نوع خوراکی دارای نیتروژن بیسفونوات، جهت درمان یا پیشگیری از استئوپروزیس ایجاد شده بود^(۱۲، ۱۳، ۲۵).

پاتوزنیزیس

ساز و کاری که بیسفونوات‌ها از طریق آن سبب BRONJ می‌شود، ناشناخته است^(۳۶)، اما به نظر می‌رسد پاتوزنیزیس این عارضه بیشتر با نقص در ری مودلینگ زیست شناختی استخوان یا ترمیم زخم در ارتباط است^(۲۲). بیسفونوات‌ها با مهار فعالیت، کاهش طول عمر^(۱۷، ۱۹) و آسان نمودن روند آپوپتوزیس استئوکلاست‌ها در واقع با ترن اور (Turn over) و فرسودگی طبیعی استخوان مداخله می‌نماید^(۱۰). آنها همچنین اثرات غیر مرتبط با مهار استئوکلاست‌ها را نشان داده‌اند. خصوصیات ضد رگساز، مهار کارکرد سلول‌های اندوتلیالی در محیط‌های In vivo و In vitro و کاهش تشکیل مویرگ‌ها توسط سلول‌های تحت بیسفونوات تراپی دیده شده است^(۲۵، ۲۷، ۳۰).

کاهش توانایی ترمیم استخوان و کاهش خورسانی به فک بالا و پایین در محیط سرشار از میکروب حفره‌ی دهان سبب می‌شود، حتی کوچکترین آسیب یا بیماری در این استخوان‌ها به التهاب بینجامد، همچنین منجر به عفونت مزمن و نمایان (عریان) شدن غیر ترمیم شونده‌ی استخوان فک در حفره‌ی دهان شده و خطر ایجاد استئونکروزیس افزایش یابد^(۲۷، ۲۸، ۳۷). این عارضه تقریباً تنها در فک‌ها رخ می‌دهد^(۲۰)، چرا که بیسفونوات‌ها در استخوان‌هایی با میزان ترن اور بالا رسوب می‌کند و از آن جا که فک بالا و پایین دارای ری مودلینگ چشمگیری هستند، شاید سطح بیسفونوات‌ها در فک‌ها به صورت انتخابی بالا باشد^(۳۱).

آپاتیت را مشخص می‌کند در حالی که رادیکال R2 توان و اثر دارو را تعیین می‌نماید^(۷).

بیسفونوات‌ها به هیدروکسی آپاتیت استخوان متصل شده^(۱۹) و از طریق کاهش فعالیت استئوکلاست‌ها، آسان نمودن آپوپتوزیس آنها و مهار تولید استئوکلاست از سلول‌های هماتوپوئیتیک پیش ساز، فرسودگی استخوان را مهار می‌سازد^(۱۷، ۱۹) بنابراین، استخوان قدیمی فرسوده نشده و بیشتر از مدت زمان زندگی برنامه‌ریزی شده باقی می‌ماند^(۲۰). در بیماران سرطانی دچار آسیب‌های نخستین یا متاستاتیک استخوانی، بیشتر عوارض استخوانی همچون درد، شکستگی پاتولوژیک و هیپرکلسمی ناشی از بدخیمی به دلیل فعال شدن استئوکلاست‌ها وجود دارد. سیتوکاین‌هایی که توسط سلول‌های تومورال تولید شده‌اند، سبب این فعالیت و ناهنجاری در متابولیسم طبیعی استخوان می‌گردند^(۲۱، ۲۲). در بیماران مبتلا به استئوپروزیس^(۲۳) و پازه‌ی استخوانی^(۲۴، ۲۵) نیز به گونه‌ای همانند، چنین وضعیتی رخ می‌دهد. از این رو با توجه به شیوه‌ی کارکرد بیسفونوات‌ها این عوامل در بیماران یاد شده تجویز می‌گردند^(۲، ۸). بیسفونوات‌ها همچنین دارای خواص آنتی‌نئوپلاستیک^(۲۶) و آنتی‌آرتیورنیک است و به کاهش سطح عامل رشد سلول‌های اندوتلیال عروق (VEGF) در گردش خون می‌انجامد^(۲۵، ۲۷-۳۰). بیسفونوات‌ها به دو صورت خوراکی و سیاهرگی موجود بوده^(۱۷) و در صورت تجویز مناسب به خوبی تحمل می‌شوند^(۱۹). تجویز دارو در بیمارانی که دچار استئوپروزیس ناشی از یائسگی یا مصرف گلوکوکورتیکوئیدها هستند بیشتر به شکل خوراکی است^(۳۱).

استئونکروزیس فک ناشی از مصرف بیسفونوات

پدیده‌ی استئونکروزیس ناشی از مصرف بیسفونوات‌ها نخستین بار توسط مارکس و همکاران، با گزارشی از وقوع ۳۶ مورد نمایان شدن دردناک استخوان فک بالا یا پایین معرفی گردید که در همه‌ی موارد بیماران Pamidronate یا Zoledronate را برای مهار بدخیمی خود دریافت می‌داشتند^(۹).

با گزارش‌هایی دیگر در همین سال^(۱، ۵، ۹) و ارایه‌ی مواردی دیگر توسط کارتر (Carter) و همکاران^(۳۲)، میگلاوراتی (Migliorati)^(۵)، روگیرو (Ruggiero) و همکاران^(۱۳)، جامعه‌ی پزشکی و دندانپزشکی به این عارضه توجه نمودند. این عارضه که به طور خود به خود یا پس از یک جراحی

نماهای BRONJ

تشخیص این آسیب بر پایه‌ی شواهد بالینی، یافته‌های پرتونگاری و واکاوی بافت شناسی است^(۱۲) و گرفتن پیشینه‌ای کامل از بیمار را نیز باید مدنظر قرار داد^(۳۱).

الف- نماهای بالینی

عارضه‌ی BRONJ ممکن است برای هفته‌ها، ماه‌ها یا سال‌ها بی هیچ گونه نشانه و سمپتوم باقی بماند، اما بیشتر به دلیل التهاب و عفونت بافت‌های پیرامون به شکل سمپتوماتیک بروز می‌کند. از نشانه‌های این عارضه می‌توان به درد (البته نه در همه‌ی موارد)، لقی دندان، تورم مخاط، اریتم و حتی زخم اشاره کرد.

این نشانه‌ها به صورت خود به خود یا در موارد شایع‌تر در جایی که پیش از این یک جراحی دنتوالوئولر در آن انجام گرفته است رخ می‌دهد. در برخی بیماران ممکن است عوارضی همچون تغییر حس در ناحیه‌ی ابتلا نیز وجود داشته باشد^(۲۰ و ۳۱).

گاهی هیپوستازی یا آنستزی لب پایین به عنوان نخستین نشانه‌ی مهم این عارضه در فک پایین عنوان شده است^(۳۸).

در بیماران مبتلا به BRONJ فک بالا نیز ممکن است سینوزیت مزمن ثانویه به این عارضه با یا بی فیستول‌های دهانی- سینوسی دیده شود^(۳۱). گفتنی است که یکی از مشکلاتی که این عارضه در برخی موارد پیش از تظاهر بالینی ایجاد می‌کند، بروز دردهایی همانند دردهای دندانی است که به هیچ یک از درمان‌های رایج دندانپزشکی پاسخ نمی‌دهند^(۳۹).

ب- یافته‌های پرتونگاری

تا زمانی که درگیری چشمگیر استخوانی وجود نداشته باشد، ممکن است پرتونگاری‌های پانورامیک یا پری اپیکال تغییرات چشمگیری نشان ندهند و عارضه از نظر پرتونگاری به شکل یک استخوان طبیعی دیده شود^(۱۲ و ۳۱).

در این مرحله (مرحله‌ی پره کلینیکی یا ابتدایی BRONJ) توموگرافی Coherence optical یا MRI ترکیبی با کنتراست و دستکاری (Manipulation) پلن‌های تصویری برای تشخیص عارضه و مشاهده‌ی تغییرات ظریف استخوان پیشنهاد شده است^(۲۰). در مراحل بعدی و با بروز تغییرات ممکن است آسیب، نمای یک بیماری پری اپیکال کلاسیک یا استئومیلیت را به خود بگیرد یا در بیماران مبتلا به سرطان شک به وقوع یک بیماری

استخوانی آغازین یا متاستاتیک را بر انگیزد.

در صورت درگیری وسیع استخوان، نواحی‌ای از استخوان Mottled همانند آن چه که در استئومیلیت منتشر دیده می‌شود چشمگیر است. افزون بر آن گشاد شدگی فضای لیگامان پرپودنتال و همچنین استئواسکلروزیس به ویژه استئواسکلروزیس لامینا دورا پس از یک دوره‌ی طولانی مدت مصرف انواع سیاهرگی بیسفسفونات‌ها در نمای پرتونگاری دیده می‌شود^(۳۱).

ج- یافته‌های آسیب شناختی بافت

یافته‌های آسیب شناختی بافت، حتی در مواردی که نمای پرتونگاری طبیعی است، شامل نکروز استخوانی و کلونیزاسیون باکتری‌هاست^(۱۲).

عوامل خطر زای

برخی عوامل به عنوان عوامل خطرزای بالقوه مرتبط با ایجاد BRONJ معرفی شده‌اند، این عوامل خطرزا توسط انجمن جراحان دهان و فک و صورت آمریکا به سه دسته تقسیم شده‌اند:

الف- عوامل خطر زای مرتبط با دارو (همچون توان دارو و مدت زمان درمان با آن)

ب- عوامل موضعی (همچون کالبد ناحیه، ضربه‌ی ناشی از جراحی دنتوالوئولر، بیماری‌های حفره‌ی دهان)

ج- عوامل دموگرافیک و سیستمیک (همچون سن، نژاد، ابتلا به سرطان، تشخیص استئوپنی و استئوپروزیس)^(۴۰)

پژوهش‌ها نشان می‌دهند، که گونه و مدت زمان مصرف بیسفسفونات‌ها در ایجاد BRONJ نقش دارند^(۴۱ و ۴۲). خطر ایجاد

BRONJ در افرادی که انواع سیاهرگی بیسفسفونات‌ها را مصرف می‌کنند، نسبت به افرادی که تحت درمان با انواع خوراکی هستند، بسیار بیشتر است^(۲۰). در این گروه بیسفسفونات‌های دارای نیتروژن سیاهرگی قوی همچون Pamidronate و Zoledronate به عنوان مهمترین عوامل معرفی شده‌اند^(۴۰ و ۴۳). به علاوه

برنامه‌های درمانی طولانی مدت تر با خطر بالاتری از وقوع این عارضه همراه است^(۳۱، ۴۳-۴۵). تاکنون در بیشتر موارد گزارش شده، شایعترین عامل خطرزا و محرک (Trigger) این عارضه ترومای دنتوالوئولر به دنبال اعمال دندانپزشکی همچون جراحی پرپودنتال، جراحی قطع نوک ریشه، ایمپلنت‌های دندانی و به ویژه کشیدن دندان است^(۱۲، ۲۰، ۴۲، ۴۸-۴۷). بنابراین در افراد تحت درمان با این

جدول ۲ جدیدترین سیستم مرحله بندی (Staging)، انجمن جراحان دهان و فک و صورت آمریکا

مرحله بندی BRONJ	
بیماران در معرض خطر (At risk)	نشانه‌هایی از وجود استخوان اکسپوز شده یا نکروتیک در بیماران (تحت درمان / درمان شده با BP خوراکی یا سیاهرگی) وجود ندارد
مرحله‌ی صفر (Stage 0)	نبود نشانه‌های بالینی از وجود استخوان نکروتیک، اما یافته‌ها و سمپتوم‌های غیر اختصاصی وجود دارد.
مرحله‌ی یک (Stage 1)	وجود استخوان اکسپوز شده یا نکروتیک در بیماران که بدون سمپتوم بوده و نشانه‌هایی از وجود عفونت ندارند.
مرحله‌ی دو (Stage 2)	وجود استخوان اکسپوز شده یا نکروتیک به همراه عفونت که با نشانه‌هایی همچون درد و اریتم در ناحیه استخوان اکسپوز با و بی درناژ چرکی همراه است.
مرحله‌ی سه (Stage 3)	وجود استخوان اکسپوز شده یا نکروتیک به همراه درد، عفونت و یکی یا بیشتر از مواردی همچون شکستگی پاتولوژیک، فیستول بیرون دهانی یا استئولیز گسترش یافته به بوردر زیرین فک.

که به تعویق افتادن آغاز درمان بیماران با بیسفسفونات‌ها باید با مشورت و اجازه‌ی پزشک درمانگر بیمار انجام گیرد^(۳۱). لازم است معاینه‌های کامل و دقیق دندان‌ها انجام شود، عفونت‌های فعال دهانی درمان شوند و شرایطی که خطر ابتلا به عفونت را افزایش می‌دهند از میان برود^(۵۰).

دندان‌های غیر قابل ترمیم یا دارای پیش آگهی ضعیف باید کشیده شوند، جراحی‌های دنتوالوژنل مورد نیاز در این زمان (پیش از آغاز درمان با بیسفسفونات‌ها) انجام گیرند و فاصله‌ی زمانی میان این اعمال و آغاز درمان با بیسفسفونات‌ها دست کم چهار تا شش هفته باشد تا از ترمیم کافی و مناسب استخوان اطمینان حاصل گردد.

پروفیلاکسی‌های دندان‌ها، مهار پوسیدگی‌ها و دندانپزشکی ترمیمی محافظه‌کارانه برای فانکشنال و سالم نگه داشتن دندان‌ها ضروری است. بیمارانی که از دندان‌های مصنوعی پارسیل یا کامل استفاده می‌کنند باید از نظر وجود ضربه‌ی مخاطی ناشی از دنچر به ویژه در طول فلنج لینگوال بررسی و معاینه گردند. آموزش لازم باید به بیماران داده شود و ضمن توضیح وضعیت آنها در آینده و احتمال وقوع BRONJ، در خصوص اهمیت بهداشت دهان و دندان از لزوم مراجعه جهت معاینه‌های دندان‌ها منظم آگاه شوند. بیماران باید بدانند که پس از آغاز مصرف بیسفسفونات‌ها در صورت وجود هرگونه تورم یا اکسپوز استخوانی هرچه سریعتر به پزشک مراجعه نمایند. چون ممکن است این نشانه‌ها با وقوع عارضه‌ی BRONJ مرتبط باشند^(۳۱).

لازم است انکولوژیست بیمار نیز از اهمیت و لزوم انجام مراقبت‌های دندانپزشکی پیشگیرانه در مصرف کنندگان بیسفسفونات‌ها آگاه باشد به ویژه اگر این بیماران به رادیوتراپی ناحیه‌ی سر و گردن نیز نیاز داشته باشند^(۳۱). در بررسی پژوهش‌ها، آرایه‌ی خدمات دندانپزشکی پیشگیرانه پیش از درمان با

دارو‌ها اهمیت بهداشت دهانی مناسب و پرهیز از کشیدن دندان، به شدت تأکید شده است^(۴۳). در بررسی پژوهش‌های گوناگون، عوامل دیگری نیز به عنوان عامل خطرزا پیشنهاد شده‌اند که می‌توان به دیالیز کلیوی، پایین بودن سطح هموگلوبین^(۴۹)، مصرف دارو‌هایی چون پردنیزون، سیکلوفسفامید و اریتروپوئیتین^(۴۹ و ۵۰) و بهداشت بد دهان^(۵۱) اشاره نمود.

مرحله بندی BRONJ

گر چه در بررسی بیماران مبتلا به BRONJ، روند بیماری، دوز برنامه‌های درمانی و مدت درمان همانند بوده، اما نشانه‌ها و سمپتوم‌های گوناگون و متفاوتی در این افراد دیده شده است^(۳۱). از این رو یک مرحله بندی بالینی (Staging) جهت طبقه بندی و شناخت درست‌تر این عارضه انجام گرفته است که به کارگیری روش‌های درمانی مناسب‌تر را به دنبال داشته و به گردآوری اطلاعات بهینه جهت پیش آگهی پروگنوز کمک می‌کند^(۳۱ و ۴۰). با توجه به گزارش موردهای جدید و بررسی آنها این سیستم درجه بندی در حال به روز شدن است. به گونه‌ای که به تازگی انجمن جراحان دهان، فک و صورت آمریکا در گزارشی جدیدترین سیستم مرحله بندی بالینی را منتشر کرده است^(۵۰) (جدول ۲).

دستورها و پروتکل‌های درمانی

نخستین و موثرترین گام در برخورد با BRONJ جلوگیری از بروز آن است که باید پیش از آغاز مصرف بیسفسفونات‌ها مدنظر قرار گیرد. در واقع در این مرحله پیش از آن که بیماران تحت درمان با بیسفسفونات‌ها قرار گیرند، بر به حداقل رساندن خطر ایجاد BRONJ تأکید می‌شود^(۳۱ و ۴۳). در این مرحله باید همه‌ی خدمات دندانپزشکی که جهت رسیدن به بهداشت مناسب دهان لازم است انجام گیرد^(۵۲). البته دندانپزشکان باید آگاه باشند

چرا که عنوان شده بیشتر موارد BRONJ در درمان‌هایی با دوره‌ی زمانی بیشتر از سه سال رخ داده‌اند، البته گزارش‌هایی از وقوع BRONJ در طول درمان‌های کوتاه‌تر در بیماران که به طور همزمان تحت استروئید درمانی طولانی مدت بوده‌اند نیز گزارش شده است^(۱۲ و ۳۱). بنابراین برای چنین بیماری‌هایی جهت به حداقل رساندن خطر ایجاد BRONJ پیشنهاد شده که به مدت سه ماه پیش از جراحی درمان قطع شود و پس از جراحی نیز زمانی که ترمیم استخوانی صورت گرفت، دوباره درمان از سر گرفته شود^(۳۹ و ۵۶).

افزون بر این، روش‌های به کار رفته نیز باید تا حد امکان محافظه کارانه بوده و بستن آغازین زخم برای ترمیم انجام گیرد، همچنین بی درنگ پیش و پس از جراحی، ناحیه و استخوان درگیر به ملایمت و آرامی با دهانشویه‌ای همچون کلروهگزیدین شست و شو داده شود. به طور معمول این دهانشویه دو بار در روز و تا دو ماه پس از جراحی استفاده می‌شود^(۳۹)، اما در افراد با طول مدت درمان کمتر از سه سال با بیسفسفونات‌های خوراکی که عامل خطر زای دیگری نیز ندارند، برای انجام جراحی نیازی به ایجاد تغییرات یا تاخیر در جراحی^(۱۲ و ۳۱) و قطع مصرف بیسفسفونات‌ها نیست^(۳۹). البته پیشنهاد شده است که به بیماران اطلاعات کافی در خصوص خطر بالقوه‌ی ایجاد BRONJ و نیز ناهنجاری در ترمیم استخوان داده شود^(۳۱ و ۵۷).

در بیماران دریافت‌کننده‌ی بیسفسفونات‌ها، قطع درمان بیسفسفونات‌های خوراکی برخلاف گونه‌ی سیاهرگی می‌تواند برتری‌های کوتاه مدتی مرتبط با کاهش خطر ایجاد استئونکروزیس به همراه داشته باشد^(۱۶). چرا که تنها کمتر از یک درصد از دوز مصرف شده به صورت خوراکی جذب شده و وارد استخوان می‌شود، در صورتی که در انواع سیاهرگی بیشتر از ۵۰ درصد از دوز مصرفی می‌تواند با ماتریکس استخوان ترکیب شود^(۵۸ و ۵۹). افزون بر این، نیمه‌ی عمر داروهای سیاهرگی بسیار طولانی مدت است^(۱۱)، بنابراین سطح بیسفسفونات‌ها به ویژه انواع سیاهرگی تا سال‌ها در استخوان بالا می‌ماند و قطع دارو اثری در کاهش خطر وقوع استئونکروزیس نخواهد داشت^(۳۱).

پروتکل درمانی برای افرادی که دچار عارضه‌ی BRONJ شده‌اند
استراتژی‌های درمانی اجرا شده برای این بیماران در گذشته، همانند روش‌های درمانی استئومیلیت یا استئورادیونکروزیس بوده است که موفقیت آمیز نبوده‌اند^(۴۰).

بیسفسفونات‌ها به ویژه برای بیمارانی پیشنهاد شده است که تحت درمان با انواع سیاهرگی قرار می‌گیرند^(۳۱ و ۵۰)، هرچند عنوان شده که خطر ایجاد BRONJ و عوارض و مشکلات در ترمیم استخوان‌های افراد تحت درمان با انواع خوراکی بیسفسفونات‌ها کمتر است^(۳۱ و ۴۰). اما از آنجا که خطر ایجاد BRONJ در این بیماران گزارش شده^(۱۲)، و شمار بیماران مبتلا نیز رو به افزایش است و همچنین با مشکلات چشمگیرتری در این افراد نسبت به آنچه تاکنون گزارش شده رو به رو هستیم^(۳۱)، رعایت نکات یاد شده در بالا در این دسته از مصرف‌کنندگان بیسفسفونات‌ها نیز منطقی به نظر می‌رسد.

بیمارانی که بیسفسفونات مصرف می‌کنند اما نشانه‌ای از بروز استئونکروزیس ندارند

این دسته از بیماران مصرف‌کننده‌ی بیسفسفونات‌های خوراکی یا سیاهرگی به عنوان بیماران پر خطر (High risk) نیز شناخته شده‌اند^(۵۰). خطر ایجاد استئونکروزیس در این گروه به طور دقیق مشخص نیست^(۳۱) اما به نظر می‌رسد، وجود مشکلات دندانی قبلی به گونه‌ی چشمگیری احتمال ایجاد این عارضه را افزایش می‌دهد^(۴۳). بنابراین در این گروه نیز حفظ بهداشت دهانی مناسب و مراقبت‌های دندانی برای پیشگیری از شرایطی که شاید جراحی دنتوالوئولر بعدی را به دنبال داشته باشد، در درجه‌ی نخست اهمیت قرار دارد^(۴۳).

در مصرف‌کنندگان بیسفسفونات‌ها سیاهرگی که تحت جراحی دنتوالوئولر قرار گرفته‌اند، وقوع BRONJ، ۷ برابر بیشتر از افرادی که جراحی دنتوالوئولر نداشته‌اند گزارش شده است^(۴۲). بنابراین در این افراد انجام درمان‌های اندو به کشیدن دندان برتری دارد و در صورتی که دندان نشانه‌دار و غیر قابل ترمیم باشد، تاج دندان برداشته شده و پس از درمان ریشه، ریشه به جا گذاشته می‌شود^(۴۳-۵۵). همچنین از قرار دادن ایمپلنت‌های دندانی یا هر گونه جراحی فلپ پرپودنتال که می‌تواند سبب نمایان شدن استخوان یا آسیب به آن شود، باید پرهیز گردد، به ویژه اگر بیسفسفونات سیاهرگی از انواع قوی‌تر چون Pamidronate یا Zoledronate باشد^(۱۶ و ۴۳).

در بیماران تحت درمان با بیسفسفونات‌ها خوراکی نیز بهتر است انجام اعمال دندانپزشکی به صورت غیر جراحی باشد^(۳۹ و ۵۶). اما در صورت لزوم انجام جراحی دنتوالوئولر در این گروه‌ها لازم است طول مدت درمان با بیسفسفونات‌ها را نیز مدنظر قرار داد،

جدول ۳ استراتژی‌های درمانی مراحل متفاوت BRONJ، انجمن جراحان دهان و فک و صورت آمریکا

استراتژی‌های درمانی مراحل متفاوت BRONJ	
بیماران در برابر خطر (At risk)	- نیاز نداشتن به درمان - آموزش و اطلاع رسانی به بیمار
مرحله‌ی صفر (Stage 0)	مراقبت‌های سیستمیک شامل استفاده از داروهای ضد درد و آنتی‌بیوتیک‌ها - دهانشویه‌ی آنتی‌باکتریایی
مرحله‌ی یک (Stage 1)	- فالوآپ بالینی بیمار بر پایه‌ی هر سه ماه یکبار - آموزش بیمار و بررسی دوباره‌ی اندیکاسیون‌ها و لزوم ادامه‌ی درمان بیسفسفونات‌ها
مرحله‌ی دو (Stage 2)	- درمان سمپتوماتیک با آنتی‌بیوتیک‌های خوراکی دارای دامنه‌ی گسترده (پنی‌سیلین، سفالکسین، کلینداماسین یا فلوروکوئینولون نسل نخست) - دهانشویه‌ی آنتی‌باکتریایی - مهار درد تنها دبریدمان سطحی برای رفع تحریک بافت نرم
مرحله‌ی سه (Stage 3)	- دهانشویه‌ی آنتی‌باکتریایی - آنتی‌بیوتیک‌های تراپی و مهار درد - دبریدمان جراحی یا رزکسیون جهت تسکین و از میان بردن (موقتی) طولانی مدت تر عفونت و درد

که احتمال فعال شدن دوباره‌ی یک روند نکروتیک خاموش وجود نداشته باشد^(۱۶). استراتژی‌های درمانی خاص هر یک از مراحل BRONJ در جدول ۳ ارائه گردیده است (جدول ۳).

گزارش شده که بیشتر بیماران بررسی شده در مرحله‌ی دو بوده و حدود ۷۵ درصد آنها با برنامه‌ی درمانی پیشنهاد شده وضعیت تشبیه شده‌ای یافته‌اند^(۳۱). اما در موارد مقاوم به درمان ممکن است بیماران به درمان آنتی‌بیوتیک‌های ترکیبی، آنتی‌بیوتیک‌های طولانی مدت یا یک دوره‌ی درمان با آنتی‌بیوتیک‌های درون‌سیاهرگی نیاز داشته باشند^(۱۶ و ۳۱)، البته این مساله را نیز باید به خاطر داشت که در BRONJ، عفونت یک عامل ثانویه به شمار می‌رود^(۱۶) و پاتوژن‌زیس BRONJ بیشتر ناشی از عواملی هستند که بر روی ری مودلینگ استخوان اثر مخرب دارند تا آنکه این عارضه از یک عامل عفونی آغازین به وجود آمده باشد^(۳۱).

چالش برانگیزترین گروه بیماران در مرحله‌ی ۳ قرار دارند، وضعیت این بیماران به طور معمول با درد و عفونت همراه است که بر کیفیت زندگی آنها اثر می‌گذارد^(۱۶ و ۳۱). در این مرحله بخش بزرگی از استخوان دچار نکروز شده که با تورم ثانویه‌ی بافت نرم یا فیستول‌های بیرون دهانی (پوستی)، شکستگی آسیب‌شناختی یا سینوزیت شدید همراه است. عفونت ثانویه‌ای که در این مرحله وجود دارد، به طور معمول به درمان مقاوم است^(۱۶ و ۳۱).

در این مرحله، جراحی جزئی از استراتژی‌های درمانی پیشنهاد شده است چرا که می‌تواند اثر آرام بخشی داشته باشد^(۱۶ و ۵۰). هر چند ممکن است به دلیل اثرات منتشر بیسفسفونات‌ها و ناهنجاری در ترمیم استخوان در سر تا سر فک، مناطقی از استخوان نمایان

درمان‌هایی همچون استفاده از دهانشویه‌ها، آنتی‌بیوتیک‌های سیستمیک، اکسیژن هیپرباریک و دبریدمان جراحی نیز آزمایش شده‌اند اما تاکنون اثر دائمی آنها به اثبات نرسیده است^(۶۰).

درمان این بیماران باید بر پایه‌ی تسکین درد (در صورت وجود)، کاهش عفونت، مهار عفونت بافت نرم و سخت و به حداقل رساندن پیشرفت یا عود نکروز استخوان باشد^(۲۰ و ۳۱).

پیشنهادها و دستورهای اخیر بر شیوه‌های درمانی غیر جراحی تاکید دارند^(۲۰). درمان‌های جراحی باید تا حد امکان به تاخیر بیفتند. از آنجا که همه‌ی استخوان فک تحت اثرات فارماکولوژیک بیسفسفونات‌ها قرار گرفته، به دست آوردن یک مارژین جراحی با خونریزی مناسب بسیار مشکل است. افزون بر این، در این شرایط اپی‌تلیالیزه شدن یک پدیده‌ی غیر محتمل یا با احتمال ناچیز است که این موارد به اکسپوز نواحی بیشتری می‌انجامد^(۳۱). البته نواحی‌ای از استخوان نکروزه که می‌توانند منبع دائمی برای تحریک بافت نرم به شمار روند باید از میان برداشته شود. در این روند باید اصل حداقل اکسپوز نمودن استخوان را نیز در نظر گرفت، هر چند این احتمال که مارژین‌های دبریدمان اکسپوز باقی بمانند و بافتی گرانوله این ناحیه را در بر گیرد وجود دارد^(۳۱). قطعات لقی باید بدون نمایان کردن استخوان مبتلا از سکسترهای استخوانی جدا شوند.

لازم است از انجام روند جراحی دنتوالوئولر پرهیز گردد چرا که احتمال نمایان شدن نواحی بیشتری از استخوان نکروزه وجود دارد^(۳۱). کشیدن دندان‌های بسیار لقی یا سمپتوماتیک که در ناحیه‌ی استخوان نکروزه قرار دارند، زمانی در نظر گرفته می‌شوند

عواقب وخیم و جدی دندانی، پزشکی و تاثیر بر کیفیت زندگی بیمار دارای اهمیت است^(۱۶ و ۳۶) بنابراین لازم است دندانپزشکان با این عارضه‌ی چشمگیر که می‌تواند به گونه‌ی خود به خود یا پس از انجام روندهای دنتوآلوئولر رخ دهد آشنا بوده و از آن آگاهی داشته باشند^(۳۱).

در راستای کاهش خطر ایجاد این عارضه در بیمارانی که قرار است تحت درمان با این داروها قرار گیرند پیشگیری دارای اهمیت است و همه‌ی بیماران باید از خطرات این داروها آگاه شده و جهت حصول بهداشت کامل دهان و دندان‌ها و حفظ آن آموزش داده شوند. عفونت‌های دندانی بیمار باید از میان برود و بهبود سلامت دندان‌ها برای پیشگیری از انجام هر گونه درمان‌های تهاجمی در آینده انجام گیرد^(۶۱). لازم است در افرادی که تحت درمان با بیسفسفونات‌های سیاهرگی هستند از انجام هرگونه روند تهاجمی دوری شود^(۵۲). گرچه اعمال جراحی انتخابی در مصرف کنندگان بیسفسفونات‌ها خوراکی ممنوع نیست، اما وابسته به مدت زمان مصرف دارو بوده و ضمن رعایت دستورهای موجود، ارایه‌ی اطلاعات کافی به بیمار، کسب رضایت نامه‌ی کتبی، ثبت فواید، خطرات و درمان‌های جایگزین پیشنهاد شده است^(۶۱).

نتیجه گیری

این پژوهش در راستای افزایش آگاهی دندانپزشکان و متخصصان این رشته در رابطه با BRONJ و بر پایه‌ی نوین‌ترین دستورهای موجود در خصوص شیوه‌ی تشخیص، مرحله‌بندی و استراتژی‌های درمانی آن ارایه گردیده است. اما با توجه به انجام پژوهش‌های پیاپی و پیوسته در این زمینه، در آینده‌ای نه چندان دور لزوم بازنگری بر مطالب ارایه شده و انجام اصلاحات و تغییرات لازم در این خصوص را باید مدنظر قرار داد.

شده در محیط رزکسیون یا دبریدمان پایدار باقی بمانند. درمان برای بیماران مرحله‌ی سه فک پایین که دچار نکروز فک پایین همراه با شکستگی آسیب شناختی یا استئولیز گسترش یافته به بورد زیرین هستند، همچون رزکسیون سگمنتال و بازسازی دوباره‌ی آن است که البته بازسازی ناحیه با پلات (Plate) نسبت به بازسازی با استخوان بادوام تر است.

درمان بیماران مرحله‌ی سه فک بالا با نواحی بزرگی از استخوان نمایان شده به همراه تورم صورت و یا سینوزیت مزمن نیز رزکسیون است. از میان بردن استخوان آلوئول عفونی با ایجاد یک ارتباط دهانی- سینوسی موجب کاهش عفونت شده و ایجاد یک مسیر درناژ سینوسی فوری و دراز مدت را در پی دارد. به نظر می‌رسد موفقیت درمان جراحی در فک بالا نسبت به فک پایین محتمل تر بوده که شاید تا اندازه‌ای به دلیل خونرسانی بهتر فک بالاست^(۱۶).

بحث

بیسفسفونات‌ها از داروهایی هستند که سبب مهار فعالیت استئوکلاست‌ها و ری مودلینگ استخوانی می‌شوند. از این رو در درمان بیماری‌هایی که فرسودگی استخوان جزو اصلی روند آنهاست استفاده می‌شوند^(۲ و ۸) و کاربرد آنها به سرعت رو به افزایش است^(۳۱ و ۳۰).

اثربخشی این داروها در درمان و پیشگیری از عوارض استخوانی چشمگیر استئوپروزیس، بیماری پاژه و بدخیمی‌هایی چون سرطان سینه و میلوم متعدد برای بیماران نتایج مثبت اساسی به دنبال داشته است^(۱۶ و ۲۶)، اما مصرف این داروها می‌تواند وقوع BRONJ را به عنوان یک عارضه در پی داشته باشد^(۵، ۹ و ۱۱). عارضه‌ای که به نسبت جدید اما چشمگیر و فوری بوده و به دلیل

References

1. Mehrotra B, Fantasia J, Nissel-Horowitz S, Vinarsky S, Sheth M, Ruggiero S. Osteonecrosis of the maxilla: an unusual complication of prolonged bisphosphonate therapy. a case report. *Proceedings Am Soc Clin Oncol* 2003; 22: 795.
2. McClung MR. Bisphosphonates. *Endocrinol Metab Clin North Am* 2003; 32: 253-271.
3. Fleisch H. Bisphosphonates: mechanisms of action. *Endocr Rev* 1998; 19: 80-100.
4. Hillner BE, Ingle JN, Chlebowski RT, Gralow J, Yee GC, Janjan NA, et al. American Society of Clinical Oncology 2003 update on the role of bisphosphonates and bone health issues in women with breast cancer. *J Clin Oncol* 2003; 21: 4042-4057.
5. Migliorati CA. Bisphosphonates and oral cavity avascular bone necrosis. *J Clin Oncol* 2003; 21: 4253-4254.
6. Santini D, Fratto ME, Galluzzo S, Vincenzi B, Tonini G. Are bisphosphonates the suitable anticancer drugs for the elderly? *Crit Rev Oncol Hematol* 2009; 69: 83-94.
7. Fleisch H. Development of bisphosphonates. *Breast Cancer Res* 2002; 4: 30-34.
8. Khosla S, Burr D, Cauley J, Dempster DW, Ebeling PR, Felsenberg D, et al. Bisphosphonate-associated osteonecrosis of the jaw: report of a task force of the American Society for Bone and Mineral Research. *J Bone Miner Res* 2007; 22: 1479-1491.
9. Marx RE. Pamidronate (Aredia) and zoledronate (Zometa) induced avascular necrosis of the jaws: a growing epidemic. *J Oral Maxillofac Surg* 2003; 61: 1115-1117.
10. Mashiba T, Hirano T, Turner CH, Forwood MR, Johnston CC, Burr DB. Suppressed bone turnover by bisphosphonates increases microdamage accumulation and reduces some biomechanical properties in dog rib. *J Bone Miner Res* 2000; 15: 613-620.
11. Serra MP, Llorca CS, Donat FJ. Oral implants in patients receiving bisphosphonates: a review and update. *Med Oral Patol Oral Cir Bucal* 2008; 13(12): 755-760.
12. Marx RE, Sawatari Y, Fortin M, Broumand V. Bisphosphonate-induced exposed bone (osteonecrosis/osteopetrosis) of the jaws: risk factors, recognition, prevention, and treatment. *J Oral Maxillofac Surg* 2005; 63: 1567-1575.
13. Ruggiero SL, Mehrotra B, Rosenberg TJ, Engroff SL. Osteonecrosis of the jaws associated with the use of bisphosphonates: a review of 63 cases. *J Oral Maxillofac Surg* 2004; 62: 527-534.
14. Cosman F, Borges JL, Curiel MD. Clinical evaluation of novel bisphosphonate dosing regimens in osteoporosis: the role of comparative studies and implications for future studies. *Clin Ther* 2007; 29: 1116-1127.
15. Hewitt C, Farah CS. Bisphosphonate-related osteonecrosis of the jaws: a comprehensive review. *J Oral Pathol Med* 2007; 36: 319-328.
16. Fonseca RJ, Marciani RD, Turvey TA. *Oral and Maxillofacial Surgery*. 2th ed. St.Louis. Saunders Elsevier ; 2009. p. 395-396, 557, 561-564.
17. Lehenkari PP, Kellinsalmi M, Näpänkangas JP, Ylitalo KV, Mönkkönen J, Rogers MJ, et al. Further insight into mechanism of action of clodronate: inhibition of mitochondrial ADP/ATP translocase by a nonhydrolyzable, adenine-containing metabolite. *Mol Pharmacol* 2002; 61(5): 1255-1262.
18. Frith JC, Mönkkönen J, Blackburn GM, Russell RG, Rogers MJ. Clodronate and liposome-encapsulated clodronate are metabolized to a toxic ATP analog, adenosine 5'-(beta, gamma-dichloromethylene) triphosphate, by mammalian cells in vitro. *J Bone Miner Res* 1997; 12: 1358-1367.

19. Ponte Fernández N, Estefania Fresco R, Aguirre Urizar JM. Bisphosphonates and oral pathology I. General and preventive aspects. *Med Oral Patol Oral Cir Bucal* 2006; 11: 396-400.
20. Siddiqi A, Payne AG, Zafar S. Bisphosphonate-induced osteonecrosis of the jaw: a medical enigma? *Oral Surg Oral Med Oral Pathol Oral Radiol Endod* 2009; 108: 1-8.
21. Coleman RE. Optimising treatment of bone metastases by Aredia(TM) and Zometa(TM). *Breast Cancer* 2000; 7: 361-369.
22. Rodan GA, Fleisch HA. Bisphosphonates: mechanisms of action. *J Clin Invest* 1996; 97: 2692-2696.
23. Bone HG, Hosking D, Devogelaer JP, Tucci JR, Emkey RD, Tonino RP, et al. Ten years' experience with alendronate for osteoporosis in postmenopausal women. *N Engl J Med* 2004; 350: 1189-1199.
24. Reid IR, Miller P, Lyles K, Fraser W, Brown JP, Saidi Y, et al. Comparison of a single infusion of zoledronic acid with risedronate for Paget's disease. *N Engl J Med* 2005; 353: 898-908.
25. Wood J, Bonjean K, Ruetz S, Bellahcène A, Devy L, Foidart JM, et al. Novel antiangiogenic effects of the bisphosphonate compound zoledronic acid. *J Pharmacol Exp Ther* 2002; 302: 1055-1061.
26. Corso A, Ferretti E, Lunghi M, Zappasodi P, Mangiacavalli S, De Amici M, et al. Zoledronic acid down-regulates adhesion molecules of bone marrow stromal cells in multiple myeloma: a possible mechanism for its antitumor effect. *Cancer* 2005; 104: 118-125.
27. Santini D, Vincenzi B, Avvisati G, Dicuonzo G, Battistoni F, Gavasci M, et al. Pamidronate induces modifications of circulating angiogenetic factors in cancer patients. *Clin Cancer Res* 2002; 8: 1080-1084.
28. Kapitola J, Zák J, Lacinová Z, Justová V. Effect of growth hormone and pamidronate on bone blood flow, bone mineral and IGF-I levels in the rat. *Physiol Res* 2000; 49 Suppl : 101-106.
29. Kapitola J, Zák J. Effect of pamidronate on bone blood flow in oophorectomized rats. *Physiol Res* 1998; 47: 237-240.
30. Fournier P, Boissier S, Filleur S, Guglielmi J, Cabon F, Colombel M, et al. Bisphosphonates inhibit angiogenesis in vitro and testosterone-stimulated vascular regrowth in the ventral prostate in castrated rats. *Cancer Res* 2002; 62: 6538-6544.
31. Ruggiero SL, Fantasia J, Carlson E. Bisphosphonate-related osteonecrosis of the jaw: background and guidelines for diagnosis, staging and management. *Oral Surg Oral Med Oral Pathol Oral Radiol Endod* 2006; 102: 433-441.
32. Carter G, Goss AN, Doecke C. Bisphosphonates and avascular necrosis of the jaw: a possible association. *Med J Aust* 2005; 182: 413-415.
33. Ruggiero S, Woo V, Mehrotra B, Fantasia J. Osteonecrosis of the jaws associated with the use of bisphosphonate medications: a report of 60 cases. *Oral Surg Oral Med Oral Pathol Oral Radiol Endod* 2004; 98: 196-197.
34. Junquera L, Gallego L. Nonexposed bisphosphonate-related osteonecrosis of the jaws: another clinical variant? *J Oral Maxillofac Surg* 2008; 66: 1516-157.
35. Migliorati CA, Schubert MM, Peterson DE, Seneda LM. Bisphosphonate-associated osteonecrosis of mandibular and maxillary bone: an emerging oral complication of supportive cancer therapy. *Cancer* 2005; 104: 83-93.
36. Reid IR. Osteonecrosis of the jaw: who gets it, and why? *Bone* 2009; 44: 4-10.
37. American Association of Oral and Maxillofacial Surgeons Position Paper on Bisphosphonate-Related Osteonecrosis of the Jaws. 2006. Available at: www.fda.gov/ohms/dockets/ac/05/briefing/2005-4095b1.htm

38. Otto S, Hafner S, Grötz KA. The role of inferior alveolar nerve involvement in bisphosphonate-related osteonecrosis of the jaw. *J Oral Maxillofac Surg* 2009; 67: 589-592.
39. American Dental Association Council on Scientific Affairs. Dental management of patients receiving oral bisphosphonate therapy: expert panel recommendations. *J Am Dent Assoc* 2006; 137: 1144-1150.
40. Advisory Task Force on Bisphosphonate-Related Osteonecrosis of the Jaws, American Association of Oral and Maxillofacial Surgeons. American Association of Oral and Maxillofacial Surgeons position paper on bisphosphonate-related osteonecrosis of the jaws. *J Oral Maxillofac Surg* 2007; 65: 369-376.
41. Badros A, Weikel D, Salama A, Goloubeva O, Schneider A, Rapoport A, et al. Osteonecrosis of the jaw in multiple myeloma patients: clinical features and risk factors. *J Clin Oncol*. 2006; 24: 945-952.
42. Migliorati CA, Casiglia J, Epstein J, Jacobsen PL, Siegel MA, Woo SB. Managing the care of patients with bisphosphonate-associated osteonecrosis: an American Academy of Oral Medicine position paper. *J Am Dent Assoc* 2005; 136: 1658-1668.
43. Durie BG, Katz M, Crowley J. Osteonecrosis of the jaw and bisphosphonates. *N Engl J Med* 2005; 353: 99-102.
44. Bamias A, Kastritis E, Bania C, Moulopoulos LA, Melakopoulos I, Bozas G, et al. Osteonecrosis of the jaw in cancer after treatment with bisphosphonates: incidence and risk factors. *J Clin Oncol* 2005; 23: 8580-8587.
45. Boonyapakorn T, Schirmer I, Reichart PA, Sturm I, Massenkeil G. Bisphosphonate-induced osteonecrosis of the jaws: prospective study of 80 patients with multiple myeloma and other malignancies. *Oral Oncol* 2008; 44: 857-869.
46. Hess LM, Jeter JM, Benham-Hutchins M, Alberts DS. Factors associated with osteonecrosis of the jaw among bisphosphonate users. *Am J Med* 2008; 121: 475-483.
47. Mavrokokki T, Cheng A, Stein B, Goss A. Nature and frequency of bisphosphonate-associated osteonecrosis of the jaws in Australia. *J Oral Maxillofac Surg* 2007; 65: 415-423.
48. Kyrgidis A, Vahtsevanos K, Koloutsos G, Andreadis C, Boukovinas I, Teleioudis Z, et al. Bisphosphonate-related osteonecrosis of the jaws: a case-control study of risk factors in breast cancer patients. *J Clin Oncol* 2008; 26: 4634-4638.
49. Jadu F, Lee L, Pharoah M, Reece D, Wang L. A retrospective study assessing the incidence, risk factors and comorbidities of pamidronate-related necrosis of the jaws in multiple myeloma patients. *Ann Oncol* 2007; 18: 2015-2019.
50. Ruggiero SL, Dodson TB, Assael LA, Landesberg R, Marx RE, Mehrotra B; American Association of Oral and Maxillofacial Surgeons. American Association of Oral and Maxillofacial Surgeons position paper on bisphosphonate-related osteonecrosis of the jaws--2009 update. *J Oral Maxillofac Surg* 2009; 67: 2-12.
51. Hoff AO, Toth BB, Altundag K, Johnson MM, Warneke CL, Hu M, et al. Frequency and risk factors associated with osteonecrosis of the jaw in cancer patients treated with intravenous bisphosphonates. *J Bone Miner Res* 2008; 23: 826-836.
52. Bagán J, Blade J, Cozar JM, Constela M, García Sanz R, Gómez Veiga F, et al. Recommendations for the prevention, diagnosis, and treatment of osteonecrosis of the jaw (ONJ) in cancer patients treated with bisphosphonates. *Med Oral Patol Oral Cir Bucal* 2007; 12: 336-340.
53. American Association of Endodontists: position statement endodontic implications of bisphosphonate-associated osteonecrosis of the jaws. 2006. Available at: www.aae.org/dentalpro/guidelines.html
54. Sarathy AP, Bourgeois SL Jr, Goodell GG. Bisphosphonate-associated osteonecrosis of the jaws and endodontic treatment: two case reports. *J Endod* 2005; 31: 759-763.

55. Katz H. Endodontic implications of bisphosphonate-associated osteonecrosis of the jaws: a report of three cases. *J Endod* 2005; 31: 831-834.
56. Albrektsson T, Zarb G, Worthington P, Eriksson AR. The long-term efficacy of currently used dental implants: a review and proposed criteria of success. *Int J Oral Maxillofac Implants* 1986; 1: 11-25.
57. Flichy-Fernández AJ, Balaguer-Martínez J, Peñarocha-Diago M, Bagán JV. Bisphosphonates and dental implants: current problems. *Med Oral Patol Oral Cir Bucal* 2009; 14: 355-360.
58. Ezra A, Golomb G. Administration routes and delivery systems of bisphosphonates for the treatment of bone resorption. *Adv Drug Deliv Rev* 2000; 42: 175-195.
59. Berenson JR, Rosen L, Vescio R, Lau HS, Woo M, Sioufi A, et al. Pharmacokinetics of pamidronate disodium in patients with cancer with normal or impaired renal function. *J Clin Pharmacol* 1997; 37: 285-290.
60. Purcell PM, Boyd IW. Bisphosphonates and osteonecrosis of the jaw. *Med J Aust* 2005; 182: 417-418.
61. Neville BW, Damm DD, Allen CM, Bouquot JE. *Oral & Maxillofacial Pathology*. 3th ed. St.Louis. Saunders Elsevier; 2009. p. 299-302.