

تغییرات موقعیت لب‌ها و پهنای قوس‌دندانی در بیماران کلاس یک پس از درمان ارتودنسی با کشیدن چهار پرمولر

مریم پوستی* - محمد باصفا** - محمدرضا صباغی*** - علی قابل***

* استادیار گروه آموزشی ارتودنسی و عضو مرکز تحقیقات دانشکده ی دندانپزشکی دانشگاه علوم پزشکی و خدمات بهداشتی درمانی مشهد
** استاد گروه آموزشی ارتودنسی و عضو مرکز تحقیقات دانشکده ی دندانپزشکی دانشگاه علوم پزشکی و خدمات بهداشتی درمانی مشهد
*** دندانپزشک

چکیده

بیان مساله: کشیدن دندان یکی از جنجال برانگیزترین موضوع های درمان ارتودنسی است. زیرا، که این کار، اثراتی انکار ناپذیر بر زیبایی چهره و ویژگی های لبخند دارد.

هدف: هدف از این پژوهش، بررسی تغییر موقعیت لب‌ها نسبت به خطوط 'S-line و Sn-Pog'، بررسی تغییرات زاویه ی Z مریفلید و تعیین تغییرات پهنایی قوس‌های دندانی فک بالا و پایین در نواحی دندان های کائین، پرمولردوم و مولر نخست، به دنبال بیرون آوردن چهار پرمولر نخست و انجام درمان ارتودنسی در بیماران مبتلا به مال اکلوژن کلاس یک بود.

مواد و روش: در این بررسی از قالب‌ها و سفالوگرام پیش و پس از درمان ۴۷ بیمار دارای مال اکلوژن کلاس یک با میانگین سنی $12/7 \pm 1/86$ سال استفاده شد. این بیماران، ۴۳ دختر و چهار پسر بودند، که به وسیله ی یک نفر متخصص ارتودنسی به روش کشیدن چهار پرمولر نخست و با دستگاه استاندارد اج‌وایز ۲۲ و به صورت سیستماتیک درمان شده بودند. در این بررسی مقطعی، نمونه‌گیری از گونه ی آسان و غیر احتمالی بود. فاصله ی برجسته ترین نقطه بر روی لب بالا و پایین تا خطوط 'S-line و Sn-pog' بافت نرم و زاویه ی Z مریفلید بر روی سفالوگرام تعیین شد. بر روی قالب‌های بررسی نیز، پهنای میان کائین‌ها، پرمولرهای دوم و مولرهای نخست در فک بالا و پایین با استفاده از کولیس دیجیتال، پیش و پس از درمان ارتودنسی اندازه گیری و ثبت گردید. برای مقایسه ی تغییرات، از آزمون t زوجی استفاده شد و در همه ی آزمون‌ها، کمتر از ۰/۰۵، به عنوان سطح معنادار انگاشته شد. **یافته ها:** پهنای میان کائین‌ها در قوس‌های بالا و پایین افزایشی معنادار یافته ($p < 0/01$)، در حالی که، پهنای میان پرمولرها و مولرها کاهش معنادار نشان داد ($p < 0/01$). همچنین، لب بالا و پایین نسبت به خطوط 'S-line و Sn-pog'، به گونه ای معنادار عقب‌تر قرار گرفته ($P < 0/01$) و این عقب‌رفتگی در لب پایین نسبت به پلن S-line، بیشتر از لب بالا بود. افزون بر آن، مشاهده شد، که زاویه ی Z مریفلید افزایشی معنادار یافته است ($p < 0/05$).

نتیجه گیری: در پی کشیدن چهار پرمولر نخست در بیماران دچار مال اکلوژن کلاس یک و انجام درمان ارتودنسی: ۱- پهنای قوس در ناحیه ی جلویی دندانی (کائین‌ها) دندانی افزایش و در بخش پشتی (مولرها) کاهش پیدا کرد. این افزایش پهنای در ناحیه ی جلویی نشان می دهد، که پس از درمان ارتودنسی با روش استاندارد اج وایز و کشیدن چهار پرمولر، پهنای کوریدورهای باکال افزایش نیافته و اثری ناخوشایند بر لبخند بیمار ندارد. ۲- لب های بالا و پایین پس از درمان نسبت به 'Sn-pog' و S-line عقب تر قرار گرفتند و زاویه ی Z مریفلید افزایش پیدا کرد، که نشان دهنده ی مستقیم تر شدن نیمرخ پس از این درمانهاست.

واژگان کلیدی: کشیدن پرمولر، نیمرخ، پهنای قوس، ناهنجاری کلاس یک

تاریخ دریافت مقاله: ۸۵/۱۱/۲۵ تاریخ پذیرش مقاله: ۸۶/۳/۲۱

مجله دندانپزشکی دانشگاه علوم پزشکی شیراز، سال هشتم؛ شماره ۱، ۱۳۸۶ صفحه ی ۳۷ تا ۴۵

* نویسنده ی مسوول مکاتبات: مریم پوستی. مشهد- ابتدای بلوار وکیل آباد، دانشکده ی دندانپزشکی دانشگاه علوم پزشکی مشهد- گروه آموزشی ارتودنسی- کد پستی: ۹۱۷۳۵- تلفن: ۰۵۱۱-۸۸۲۹۵۰۱-۱۵ پست الکترونیک: poustimaryam@yahoo.com

درآمد

برپایه‌ی دیدگاه انگل (Angle)، انسان توانایی داشتن یک ساختار دندانی کامل را دارد و به همین روی بر این باور بود، که برای رفع کراودینگ، به کشیدن دندان نیاز نیست و باید با گسترش فک‌ها، دندان‌ها را در درون قوس فکی جا داد^(۱). ارتودنتیست‌هایی مانند توپید (Tweed)، با دیدن برگشت بسیاری از درمان‌ها، که به روش نکشیدن دندان انجام شده بود، کشیدن دندان را در درمان ارتودنسی پیشنهاد و رواج دادند^(۲). علت عمده‌ی روی آوردن به کشیدن دندان، دستیابی به نتایج با ثبات بود. هم‌اکنون، بررسی‌های گوناگون نشان داده‌اند، که کشیدن دندان، حتماً ثبات نتایج را تضمین نمی‌کند^(۳ و ۴). یکی از ایرادهایی، که به کشیدن دندان در درمان‌های ارتودنسی گرفته می‌شود، ایجاد قوس‌های دندانی باریک‌تر و لبخند نازیباتر به دلیل خالی ماندن فضای باکال (Buccal corridor) است^(۵ و ۶). همچنین، گفته می‌شود، که کاهش پهنای قوس موجب ایجاد سه کناره‌های سیاهرنگ در گوشه‌های دهان و ایجاد فضای منفی (Negative space) در بخش‌های باکال می‌گردد^(۷ و ۵، ۴). تاکنون مدرکی مستدل گویای اثر ناخوشایند کشیدن دندان بر روی لبخند آرایه نشده است^(۸). ایسیک (Isik) در بررسی خود نشان داد، که گونه و روش درمان اثری بر روی فاصله‌ی میان کائین‌ها در فک بالا ندارد، ولی فاصله‌ی میان پرمولرها و مولرها افزایش می‌یابند و میزان این اثر در روش‌های بی کشیدن دندان معنادار است^(۹). اکسو (Aksu) بر این باور است، که در هر دو روش درمان (کشیدن و نکشیدن دندان)، پهنای قوس در ناحیه‌ی کائین‌های فک بالا و پایین افزایشی معنادار پیدا می‌کنند^(۱۰). جیانلی (Gianelly) نشان داد، که پهنای قوس بالا و پایین در ناحیه‌ی کائین‌ها در گروه همراه با کشیدن دندان افزایش می‌یابد، در حالی که، نواحی پرمولرها و مولرها کاهش می‌یابند^(۱۱ و ۱۲).

اگر ساختار دندانی و در نتیجه، لب‌ها بیشتر از اندازه بیرون زده یا تو رفته باشند، اثری نپذیرفتنی بر

روی زیبایی چهره خواهد داشت. بیشترین زیبایی زمانی به دست می‌آید، که اندازه‌ی بیرون زدگی لب پایین به اندازه‌ی بیرون زدگی چانه باشد^(۱۳). یکی از معیارهای تصمیم‌گیری درباره‌ی کشیدن یا نکشیدن دندان، اندازه‌ی بیرون زدگی ثناها است^(۲). شماری از پژوهشگران نشان داده‌اند، که درمان‌های همراه با کشیدن دندان در مقایسه با درمان‌های بی کشیدن دندان اثری معنادار در تغییرات نیمرخ بیماران ندارد^(۱۴ و ۱۵) و به همین روی، بر این باور هستند، که کشیدن دندان، به دلیل ترس از اثرات آن بر روی نیمرخ موجه نیست^(۱۶). در پژوهشی که به وسیله‌ی بیشارا (Bishara) بر روی بیماران کلاس دو گروه یک انجام شد، نتیجه گرفته شد، که درمان‌های ارتودنسی، چه به روش کشیدن دندان و چه به روش نکشیدن دندان، باعث صاف‌تر شدن نیمرخ و عقب رفتن لب‌ها در کوتاه و دراز مدت می‌شوند^(۱۷).

براوو (Bravo) مشاهده کرد، که با کشیدن چهار دندان پرمولر، لب‌های بالا و پایین نسبت به E-line عقب‌تر قرار می‌گیرند و این عقب رفتگی نسبت به گروهی، که دندان نکشیده بودند، بیشتر بود^(۱۸ و ۱۹). این یافته‌ها با بررسی‌های کوکادرلی (Kocadereli) و دربوکی (Drobocky) نیز، تایید شده است^(۲۰ و ۲۱).

کاتساروس (Katsaros) بر این باور است، که اثر رشد چانه و بینی بر روی نیمرخ مهم‌تر از اثر درمان ارتودنسی است و تصمیم برای کشیدن دندان‌ها باید بر پایه‌ی دانش درست از رشد و ثبات بلند مدت نتایج درمان باشد^(۲۲).

یانی (Youny) در بررسی خود نتیجه گرفت، که درصد تغییرات ناخوشایند ظاهری در هر دو گروه درمان شده با روش کشیدن و نکشیدن دندان همانند است؛ اما اندازه‌ی میانگین تغییرات در بیماران، که دندان نکشیده بودند، کمتر بود^(۲۳).

از آنجا که، به نظر می‌رسد، پهنای قوس فکی، شاخصی مهم در زیبایی لبخند به شمار می‌آید، در این بررسی تصمیم‌بر آن شد تا پهنای قوس فکی در ناحیه‌ی جلویی و پشتی قوس دندانی در درمان‌های همراه با

کم شش ماه دوره ی نگهداری فراهم شده بود. سفالوگرام‌ها، همگی به وسیله ی یک مرکز و در حالت وضعیت طبیعی سر (NHP: Natural Head Position) و در وضعیت استراحت لب‌ها فراهم شده بود. طول مدت درمان در این بیماران به طور میانگین دو سال بود. اندازه گیری بر روی قالب‌های بررسی با استفاده از دستگاه کولیس دیجیتال و با دو رقم اعشار از پایین ترین نقطه ی سرویکالی سطح باکال دندان در یک سمت تا همین نقطه در سمت روبه رو، در راستای پهنای قوس، در نواحی کانین، پرمولر دوم و مولر نخست انجام شد. بر روی سفالوگرام‌ها، نقطه ی Sn (ساب نازال بافت نرم)، نقطه ی پوگونین بافت نرم (Pog')، برجسته ترین نقطه ی بافت نرم لب بالا (LS) و پایین (LI)، نقطه ی میانی حاشیه ی پایینی S شکل بینی، نقطه ی اربیت (Or) و نقطه ی پوریون (Po) مشخص و پلن‌های Sn-Pog' و S-line و زاویه ی Z مریفیلد ترسیم شد.

در حالت طبیعی، لب بالا و پایین باید بر S-line مماس باشد، در حالی که، لب بالا و پایین باید به ترتیب، 1 ± 3 و 1 ± 2 میلی متر جلوتر از Sn-Pog' قرار گیرند (نگاره ی ۱). زاویه ی Z مریفیلد از تقاطع خط فرانکفورت با خط رابط پوگونین بافت نرم چانه به برجسته ترین نقطه ی لب بالا یا پایین (هر یک که برجسته تر باشد) به دست می آید (نگاره ی ۲). اندازه ی میانگین این زاویه 9 ± 80 درجه است (۲۴). در این بررسی، فاصله ی برجسته ترین نقطه ی لب بالا و پایین تا خط S-line و Sn-pog' و زاویه ی Z مریفیلد اندازه گیری شد. همه ی اندازه گیری‌های خطی با دقت $0/01$ میلی متر به وسیله ی کولیس دیجیتال و اندازه گیری زاویه ای با دقت $0/5$ درجه انجام شد.

برای هر یک از متغیرها، میانگین و انحراف معیار محاسبه و مقایسه ی هر یک از آنها، پیش و پس از درمان به وسیله ی آزمون t زوجی با سطح معنادار $0/05$ انجام شد.

کشیدن دندان، در پیش و پس از درمان مقایسه گردد. افزون بر آن، بسیاری از پژوهشگران باور دارند، که درمان‌های همراه با کشیدن دندان اثری معنادار بر روی نیمرخ بیماران ندارد. به همین رو، در این بررسی اثرات یک روش درمانی معمول همراه با کشیدن دندان نیز، بر زیبایی چهره ارزیابی می گردد.

هدف از پژوهش کنونی بررسی تغییر موقعیت لب‌ها نسبت به خطوط 'Sn-Pog' و S-line، بررسی تغییرات زاویه ی Z مریفیلد و تعیین تغییرات پهنای قوس‌های دندانی فک بالا و پایین در نواحی کانین‌ها، پرمولرها و مولرها، به دنبال کشیدن چهار پرمولر نخست و انجام درمان ارتودنسی در بیماران دچار مالاکلوژن کلاس یک بود.

مواد و روش

در این بررسی مقطعی و گذشته‌نگر از قالب‌های بررسی و سفالوگرام ۴۷ بیمار (۴۳ دختر و چهار پسر) استفاده شد، که به وسیله ی یک متخصص ارتودنسی در یکی از مطب‌های شهر مشهد درمان شده بودند. نمونه گیری از نوع آسان و غیر احتمالی بود. شرایط انتخاب بیماران به این گونه بود:

- ۱- روابط دندانی واسکلتی کلاس یک بود (معیار تشخیص کلاس یک روابط مولری کلاس یک، و $2^{\circ} < ANB < 4^{\circ}$).
- ۲- طرح درمان، شامل کشیدن چهار پرمولر نخست بود.
- ۳- درمان به وسیله ی دستگاه‌های استاندارد اج‌وایز سیستم ۲۲ انجام شده بود.
- ۴- همه ی بیماران در دوره ی دندان‌های دائمی قرار داشتند.

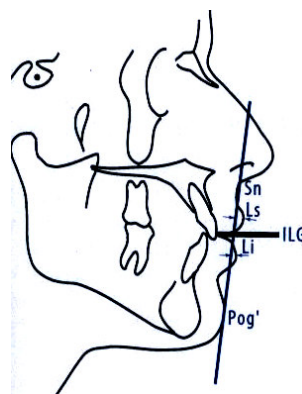
میانگین سن بیماران، $12/7$ سال بود. کوچک ترین آنها ۱۱ و بزرگ ترین آنها ۲۰ سال داشت. قالب‌های بررسی و سفالوگرام جانبی در دو مرحله، یکی پیش از آغاز درمان و دیگری پس از گذشت دست

یافته ها

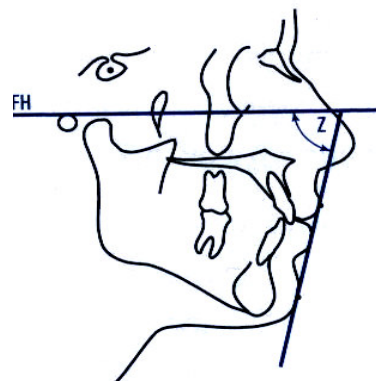
تغییرات میانگین پهنای قوس فکی در نواحی کانین‌ها، پرمولرهای دوم و مولرهای نخست در جدول ۱ نشان داده شده است. همان‌گونه، که مشاهده می‌شود، پهنای میان کانین‌ها در قوس‌های بالا و پایین پس از درمان ارتودنسی افزایشی معنادار یافته ($p < 0.001$)، در حالی که، پهنای میان پرمولرها و مولرها کاهش معنادار نشان می‌دهد ($p < 0.001$).

بنابر آزمون‌های انجام شده، مشاهده گردید، که به دنبال درمان ارتودنسی همراه با کشیدن دندان، لب بالا و پایین نسبت به خطوط $S\text{-line}$ و $Sn\text{-pog}'$ به گونه ای معنادار عقب رفته ($p < 0.001$) و این عقب‌رفتگی در لب پایین نسبت به پلن $S\text{-line}$ ، بیشتر از لب بالا بود (جدول ۲).

همچنین، مشاهده شد، که زاویه Z مریلفید، به دنبال این درمان‌ها، افزایشی معنادار یافته است ($p < 0.05$) (جدول ۳).



نگاره ۱: برجستگی لب بالا و پایین نسبت به $Sn\text{-pog}'$



نگاره ۲: زاویه Z مریلفید

جدول ۱: مقایسه‌ی میانگین پهنای قوس‌های دندانی پیش و پس از درمان ارتودنسی در نواحی کانین، پرمولر دوم و مولر نخست

ناحیه	فک بالا		فک پایین		P-value
	پیش	پس	پیش	پس	
کانین	$36/3 \pm 2/26$	$38/4 \pm 1/75$	$29/8 \pm 1/26$	$30/8 \pm 1/41$	< 0.001
پرمولر دوم	$48/4 \pm 25/2$	$45/8 \pm 1/59$	$44/2 \pm 2/12$	$41/07 \pm 1/52$	< 0.001
مولر نخست	$54/7 \pm 1/96$	$52/2 \pm 1/78$	$51/4 \pm 2/14$	$49/7 \pm 1/76$	< 0.001

جدول ۲: مقایسه‌ی میانگین فاصله‌ی لب بالا و پایین پیش و پس از درمان ارتودنسی تا خطوط $S\text{-line}$ و $Sn\text{-Pog}'$

ناحیه	لب بالا		لب پایین		P-value
	پیش	پس	پیش	پس	
$Sn\text{-Pog}'$	$4/7 \pm 1/85$	$3/13 \pm 1/42$	$4/44 \pm 2/14$	$2/13 \pm 1/81$	< 0.001
$S\text{-line}$	$0/7 \pm 2/21$	$-1/64 \pm 1/8*$	$2 \pm 2/1$	$-1/79 \pm 1/88*$	< 0.001

* علامت منفی به معنای قرار گرفتن لب‌ها عقب‌تر از خطوط مورد نظر است.

جدول ۳: مقایسه ی میانگین زاویه ی Z مریلفید پیش و پس از درمان ارتودنسی

متغیر	پیش	پس	P-value
زاویه ی Z	۶۱/۱۱ ± ۷/۲۴	۶۸/۷۶ ± ۶/۱۲	P < ۰/۰۵

بحث

جیانلی (Gianelly)^(۱۲ و ۱۱) همخوانی دارد. در همه ی بررسی های بالا، مانند بررسی کنونی، پس از درمان ارتودنسی با روش کشیدن دندان، افزایش پهنای قوس دندانی در ناحیه ی کانین های فک بالا و پایین مشاهده شده است. در بررسی آکسو (Aksu)، کاهش پهنای ناحیه ی مولرها معنادار نبود^(۱۰) و در دیگر بررسی ها نیز، اختلاف مشاهده شده و اندازه ی تغییرات کمتر از بررسی کنونی بود^(۲۵). بنابراین، مشاهده می شود، که پهنای قوس های بالا و پایین، به دنبال کشیدن دندان های پرمولر در ناحیه ی کانین ها افزایش پیدا می کند.

بنابر دیدگاه زاگریسون (Zachrisson)، در بیمارانی که پهنای فک بالا طبیعی است، شیب لینگوالی تاج دندان های پشتی ممکن است سبب ایجاد لبخند باریک شود^(۲۶-۲۸)، ولی راست (Upright) قرار داشتن تاج همان دندان ها، لبخندهای گسترده و پهن ایجاد خواهد کرد. بسیاری از دستگاه های از پیش تنظیم شده (Preadjusted) به دلیل تورک منفی از پیش تعبیه شده ی درون براکت ها (تورک لینگوالی تاج)، سبب باریک شدن لبخند می شوند. این دشواری در بیمارانی، که همراه با کشیدن پرمولرها درمان شده اند، بیشتر دیده می شود^(۲۹). در بررسی کنونی، از دستگاه های استاندارد اج وایز، که بی تورک از پیش تعبیه شده هستند، استفاده شده است و شاید به همین دلیل است، که افزایش پهنای کانین ها در این بررسی، بیشتر از بررسی های پیشین است. افزایش پهنای در ناحیه ی دندان های کانین، به راستی نشان می دهد، که پس از درمان ارتودنسی با روش استاندارد اج وایز و کشیدن چهار پرمولر، پهنای کوریدورهای باکال افزایش نیافته و اثری ناخوشایند بر لبخند بیمار ندارد. همان گونه، که مشاهده شد، در این

هدف از این پژوهش، بررسی اثرات کشیدن دندان بر روی پهنای قوس های دندانی و نیمرخ بافت نرم چهره در بیمارانی بود، که دارای مال اکلوژن کلاس یک بوده و با کشیدن چهار پرمولر و به وسیله ی دستگاه های استاندارد اج وایز درمان شده بودند. در همه ی این بیماران، میزان کمبود فضا در اندازه ای بوده است، که بنا به تشخیص متخصص ارتودنسی، به کشیدن چهار پرمولر نخست نیاز داشته اند و پس از کشیدن این دندانها و عقب بردن دندان های نیش برای رفع کراودینگ، بستن فضا در بیشتر بیماران به صورت انکورجیج متوسط انجام گرفته است. در این بررسی، افزایشی معنادار در پهنای قوس دندانی در نواحی میان کانین های فک بالا و پایین دیده شد، که این افزایش در فک بالا نسبت به فک پایین بیشتر بود. همچنین، مشاهده شد، که پهنای قوس دندانی در نواحی پرمولر دوم و مولر نخست فک بالا و پایین، کاهش معنادار پیدا کرد، که این کاهش در فک پایین نسبت به فک بالا بیشتر بود.

افزایش پهنای ناحیه ی کانین ها در پی درمان های همراه با کشیدن دندان، می تواند به دلیل حرکت دیستالی و قرار گرفتن دندان های کانین در بخش پهن تر قوس دندانی باشد. از آنجا که، در فک بالا، هر چه به سوی عقب می رویم، این افزایش پهنای بیشتر است، طبیعتاً این افزایش پهنای در فک بالا بیشتر از فک پایین است. برعکس، در نواحی پرمولر و مولر، شاهد کاهش پهنای قوس بوده، که این امر، می تواند به دلیل حرکت مزایالی این دندان ها به نواحی باریک تر قوس فکی باشد.

نتایج این پژوهش با بررسی های ایسیک (Isik)^(۹)، دوستالوو (Dostalove)^(۲۵)، آکسو (Aksu)^(۱۰) و

گروهی، که دندان کشیده نشده بود، مولرها به سمت عقب حرکت داده شده بودند تا فضا برای عقب بردن دندان های قدامی ایجاد شود. به همین رو، در پی آن، مستقیم تر شدن نیمرخ نیز، دیده شد^(۱۷). به هر رو، به نظر می رسد، که عقب رفتن لب ها و صاف تر شدن نیمرخ، یکی از نتایج به دست آمده در درمان ارتودنسی همراه با کشیدن دندان باشد؛ اما این امر، الزاماً به آن معنا نیست، که بر روی زیبایی چهره اثر منفی می گذارد. زیرا، برپایه ی بررسی های مک نامارا (McNamara)^(۳۰) و ناندا (Nanda)^(۳۱) در اکلوزن های دلخواه و چهره های زیبا، لب ها در حدود ۳ تا ۳/۵ میلی متر عقب تر از E-line جا دارند. بنابر بررسی بیشارا، داوری افراد عادی گویای بهتر شدن نیمرخ، به دنبال درمان های همراه با کشیدن دندان است^(۱۷).

در بررسی کنونی، میانگین سنی بیماران، ۱۲/۷ سال بود، که در این سن، هنوز رشد ادامه دارد و شاید بتوان گفت، که ادامه ی رشد چهره، به ویژه در ناحیه ی چانه و بینی، عاملی کمک کننده در صاف تر شدن نیمرخ بوده است. افزون بر آن، مقدار کراودینگ و تمایل محوری دندان هادر اندازه ی جابه جایی آنها به سمت عقب موثر است، که باید در بررسی های دیگر در نظر قرار گیرد.

نتیجه گیری

در بیماران دارای مال اکلوزن کلاس یک، که با کشیدن چهار دندان پرمولر نخست و به وسیله ی دستگاه های استاندارد اج وایز درمان شده بودند:

۱. پهنای قوس در ناحیه ی قدامی قوس های دندانی افزایش و در بخش خلفی کاهش پیدا کرد. این افزایش پهنا در ناحیه ی جلویی، نشان می دهد، که پس از درمان ارتودنسی با روش استاندارد اج وایز و کشیدن چهار پرمولر، پهنای کوریدورهای باکال افزایش نیافته و اثری ناخوشایند بر لبخند بیمار ندارد.
۲. لب های بالا و پایین پس از درمان، نسبت به 'S-line و Sn-pog' عقب تر قرار گرفتند و زاویه ی Z مریفیلد افزایش پیدا کرد، که نشان دهنده ی

بررسی، به دنبال کشیدن چهار پرمولر نخست در بیماران دارای مال اکلوزن کلاس یک و انجام درمان های ارتودنسی با دستگاه های استاندارد اج وایز ۲۲، لب های بیماران عقب تر رفته و نیمرخ بیماران صاف تر شده است. گرچه براوو (Bravo) نیز، کاهش برجستگی لب ها را به دنبال درمان های همانند مشاهده کرد، اما کاهش برجستگی لب ها در بررسی کنونی کمتر از بررسی وی بود^(۱۸). در پژوهش براوو، بیماران دارای مال اکلوزن های گوناگون بودند، اما در بررسی کنونی، برای کاهش متغیرهای مخدوش کننده، تنها بیماران دارای مال اکلوزن کلاس یک بررسی شدند، که در آنها چهار پرمولر نخست کشیده شده بودند. افزون بر آن در بررسی کنونی اندازه ی نخستین زاویه ی Z و فاصله ی لب ها تا خطوط 'S-line و Sn-Pog' نشان می داد، که پیش از درمان، برجستگی لب ها بیشتر از اندازه ی طبیعی است، که می تواند به تفاوت نژاد ما با نژاد اروپای شمالی و پروتروژن بیشتر نیمه ی میانی چهره و نیمرخ های محدب تر در ایرانی ها مربوط باشد، در حالی که، پس از درمان این اندازه ها به مقادیر طبیعی نزدیک تر شده اند. در بررسی دروبوکی (Drobocky) نیز، اگر چه کاهش برجستگی لب بالا و پایین در پی کشیدن دندان ها مشاهده شد^(۲۱)، اما باز هم کاهش برجستگی هر دو لب از بررسی کنونی بیشتر بود و با این حال، وی نتیجه گرفت، که کشیدن دندان باعث ایجاد چهره های تورفته نمی شود. البته، وی در بررسی خود، از E-line استفاده کرده بود. این خط، به شدت تحت اثر رشد بینی و فک پایین قرار می گیرد. در هر دو بررسی، اندازه های از عقب رفتگی لب ها نسبت به خطوط تعیین شده، می تواند در اثر ادامه ی رشد بینی و فک پایین باشد، اما در بررسی کنونی به دلیل استفاده از S-line، تا اندازه های از اثر رشد بینی بر روی نتایج کاسته شده است. در برخی بررسی ها، مستقیم تر شدن چهره در هر دو گونه درمان، به روش کشیدن یا نکشیدن دندان مشاهده شده است^(۱۶ و ۱۷). در بررسی بیشارا (Bishara)، بیماران دارای مال اکلوزن کلاس دو گروه یک بودند و در

علوم پزشکی مشهد انجام شده است و منابع مالی آن از سوی معاونت پژوهشی دانشگاه علوم پزشکی مشهد فراهم شده است. به این ترتیب، از همکاری صمیمانه ی این مراکز سپاسگزاری می شود.

مستقیم تر شدن نیمرخ پس از این درمانهاست. همه ی تغییرات بالا، از نظر آماری معنادار بودند.

سپاسگزاری

این بررسی در مرکز تحقیقات دندانپزشکی، دانشگاه

References

1. Proffit WR, Fields HW. Contemporary Orthodontics. 3rd ed. St Louis: Mosby; 2000. p. 109,224.
2. Vaden JL, Dale JG, Klontz HA. The Tweed-Merrifield edgewise appliance: philosophy, diagnosis and treatment. In: Graber TM, Vanarsdall Jr RL. Orthodontics current principles and practice. 3rd ed. St. Louis: Mosby; 2000. p. 655.
3. Little RM, Wallen TR, Riedel RA. Stability and relapse of mandibular anterior alignment: first premolar extraction cases treated by traditional edgewise orthodontics. Am J Orthod Dentofacial Orthop 1981; 80: 349-365.
4. Burke SP, Silveira AM, Goldsmith LJ, Yancey JM, Van Stewart A, Scarfe WC. A meta-analysis of mandibular intercanine width in treatment and postretention. Angle Orthod 1998; 68: 53-60.
5. Dierkes JM. The beauty of the face: an orthodontic perspective. J Am Dent Assoc 1987; Spec No: 89E-95E.
6. Sarver DM. Esthetic orthodontics and orthognathic surgery. St Louis: Mosby; 1998. p.27-37.
7. Luppanapornlarp S, Johnston LE Jr. The effects of premolar-extraction: a long-term comparison of outcomes in "clear-cut" extraction and nonextraction Class II patients. Angle Orthod 1993; 63: 257-272.
8. Johnson DK, Smith RJ. Smile esthetics after orthodontic treatment with and without extraction of four first premolars. Am J Orthod Dentofacial Orthop 1995; 108: 162-167.
9. Isik F, Sayinsu K, Nalbantgil D, Arun T. A comparative study of dental arch widths: extraction and non-extraction treatment. Eur J Orthod 2005; 27: 585-589.
10. Aksu M, Kocadereli I. Arch width changes in extraction and nonextraction treatment in Class I patients. Angle Orthod 2005; 75: 948-952.
11. Kim E, Gianelly AA. Extraction vs nonextraction: arch widths and smile esthetics. Angle Orthod 2003; 73: 354-358.
12. Gianelly AA. Arch width after extraction and nonextraction treatment. Am J Orthod Dentofacial Orthop 2003; 123: 25-28.
13. Holdaway RA. A soft tissue cephalometric analysis and its use in orthodontic treatment planning. Part I. Am J Orthod Dentofacial Orthop 1983; 84: 1-28.
14. Singh GD, Maldonado L, Thind BS. Changes in the soft tissue facial profile following orthodontic extractions: a geometric morphometric study. Funct Orthod 2004; 2005 ;22: 34-38,40.

15. Stephens CK, Boley JC, Behrents RG, Alexander RG, Buschang PH. Long-term profile changes in extraction and nonextraction patients. *Am J Orthod Dentofacial Orthop* 2005; 128: 450-457.
16. Boley JC, Pontier JP, Smith S, Fulbright M. Facial changes in extraction and nonextraction patients. *Angle Orthod* 1998; 68: 539-546.
17. Bishara SE, Jakobsen JR. Profile changes in patients treated with and without extractions: assessments by lay people. *Am J Orthod Dentofacial Orthop* 1997; 112: 639-644.
18. Bravo LA. Soft tissue facial profile changes after orthodontic treatment with four premolars extracted. *Angle Orthod* 1994; 64: 31-42.
19. Bravo LA, Canut JA, Pascual A, Bravo B. Comparison of the changes in facial profile after orthodontic treatment with and without extractions. *Br J Orthod* 1997; 24: 25-34.
20. Kocadereli I. Changes in soft tissue profile after orthodontic treatment with and without extractions. *Am J Orthod Dentofacial Orthop* 2002; 122: 67-72.
21. Drobocky OB, Smith RJ. Changes in facial profile during orthodontic treatment with extraction of four first premolars. *Am J Orthod Dentofacial Orthop* 1989; 95: 220-230.
22. Katsaros C, Ripplinger B, Hogel A, Berg R. The influence of extraction versus non-extraction orthodontic treatment on the soft tissue profile. *J Orofac Orthop* 1996; 57: 354-365.
23. Young TM, Smith RJ. Effects of orthodontics on the facial profile: a comparison of changes during nonextraction and four premolar extraction treatment. *Am J Orthod Dentofacial Orthop* 1993; 103: 452-458.
24. Merrifield LL. The profile line as an aid in critically evaluating facial esthetics. *Am J Orthod Dentofacial Orthop* 1996; 52: 804-822.
25. Dostalova T, Racek J, Tauferova E, Smutny V. Average arch widths and associated changes between initial, post-treatment and post-retention measurements. *Braz Dent J* 2004; 15: 204-208.
26. Zachrisson BU. Premolar extraction and smile esthetics. *Am J Orthod Dentofacial Orthop* 2003; 124: 11A-12A.
27. Zachrisson BU. Making the premolar extraction smile full and radiant. *World J Orthod* 2002; 3: 260-265.
28. Zachrisson BU. Maxillary expansion: long-term stability and smile esthetics. *World J Orthod* 2001; 2: 260-272.
29. McLaughlin P, Bennett JC. Finishing with the preadjusted orthodontic appliance. *Semin Orthod* 2003; 9: 165-183.
30. McNamara JA Jr, Brust EW, Riolo M. Soft tissue evaluation of individuals with an ideal occlusion and a well-balanced face. In: McNamara JA Jr, *Esthetics and the Treatment of Facial Form*. Craniofacial Growth Series 28. Ann Arbor: Center for Human Growth and Development, The University of Michigan; 1993: 115-146.
31. Nanda RS, Ghosh J. Facial soft tissue harmony and growth in orthodontic treatment. *Semin Orthod* 1995; 1: 67-81.

Abstract

Lip Position and Arch Width Changes in Class I Patients after Orthodontic Treatment with Four Premolars Extracted

Pousti M.* - Basafa M. - Sabaghi MR.*** - Ghabel A.*****

* Assistant Professor, Department of Orthodontics, School of Dentistry, Mashhad Dental School research Center

** Professor, Department of Orthodontics, School of Dentistry, Mashhad Dental School research Center

*** Dentist

Statement of problem: Tooth extraction is one of the most controversial subjects in orthodontics due to its inevitable effects on facial esthetics, and smile characteristics.

Purpose: The aim of this study was to evaluate lip position in relation to S-line and Sn-pog', Merrifield Z angle, as evaluating well as upper and lower arch widths in canine, premolar, and molar regions following four premolar extraction in class I malocclusion patients.

Materials and method: Pre and post lateral cephalograms and dental casts of 47 class I malocclusion patients including 43 girls and four boys with the mean age of 12.7 ± 1.86 , treated by the same practitioner were used in this study. All patients had four first premolar extraction, and orthodontic treatment was performed with 0.22 slot standard edgewise appliance. Convenient improbable sampling was used in this cross sectional study. The distance of the most prominent points of lips from S-line and Sn-Pog', and Z-angle values were measured on lateral cephalograms. Upper and lower arch widths in canine, premolar and molar regions were also measured by a digital caliper on dental casts before and after treatment. To compare the changes, paired t-test with 0.05 significance level was used.

Results: Following orthodontic treatment with four premolar extraction, dental arch widths in upper and lower arch increased in canine region ($p < 0.001$), but it was decreased in premolar and molar regions significantly ($p < 0.001$). It was also observed that, the lips were retracted significantly with reference to S-line and Sn-Pog' ($p < 0.001$), and Z-angle was also increased ($p < 0.05$).

Conclusion: Orthodontic treatment with four first premolar extractions in class I malocclusion patients resulted in:

1. Increase in upper and lower arch width in anterior region, and decrease in posterior region. This means that, first premolars extraction in Class I malocclusions does not increase buccal corridor width, and consequently have no adverse effects on smile esthetics.
2. More posterior position of the lips related to S-line and Sn-Pog' as well as increase in Z-angle leading to more straight profiles in patients.

Key words: Premolar extraction, Profile, Arch width, Class I malocclusion

Shiraz Univ. Dent. J. 2007;8 (1): 37-45