

## مقایسه‌ی پرتونگاری معمولی و دیجیتال در تشخیص آسیب‌های پری اپیکال ایجاد شده در مندیبول خشک انسان

مژده مهدی زاده\*، مهدی کرمی\*\*، حسین زمانی\*\*

\* استادیار گروه آموزشی رادیولوژی دانشکده‌ی دندانپزشکی دانشگاه علوم پزشکی و خدمات بهداشتی درمانی اصفهان  
\*\* دندانپزشک

### چکیده

**بیان مساله:** روش‌های پرتونگاری کاربردی گسترده در دندانپزشکی دارد. یکی از کاربردهای آن، تشخیص آسیب‌های پری اپیکال است. گیرنده‌های پرتونگاری معمولی دارای دشواری‌هایی، مانند، اندازه‌ی پرتو دریافتی بالا و نیاز به تجهیزات جانبی هستند. پرتونگاری دیجیتال به عنوان روشی جدید موجب دگرگونی در پرتونگاری دندان‌گردیده است. افزون بر برتری‌های فراوان آن (کاهش اندازه‌ی پرتو دریافتی بیمار، حذف مراحل ظهور و ثبوت و تاریکخانه و اشکالات مربوط به آن و...) دارای قابلیت‌هایی است، که با استفاده از نرم افزارهای رایانه‌ای می‌تواند به تشخیص درست تر کمک کند.

**هدف:** هدف از این بررسی، مقایسه‌ی روش دیجیتال با استفاده از قابلیت‌های آن با پرتونگاری معمولی در تشخیص آسیب‌های پری اپیکال ایجاد شده در مندیبول خشک انسان بود.

**مواد و روش:** در این پژوهش، تجربی - آزمایشگاهی با استفاده از دندان‌های موجود بر روی جمجمه‌ی خشک در آغاز، 50 آسیب مصنوعی در زیر اپکس دندان‌ها ایجاد شد. از این آسیب‌ها با دو روش معمولی و دیجیتال تصویربرداری و تصویرهای به دست آمده به وسیله‌ی رادیولوژیست خوانده شده و مقایسه گردید. در پرتونگاری دیجیتال، از دو قابلیت ویژه‌ی تصویربرداری شامل، بزرگنمایی (Zooming) و تغییر کنتراست - دانسیته در نرم افزار Cygnus media استفاده شد. که افزون بر مقایسه‌ی پرتونگاری معمولی و دیجیتال، کارایی این قابلیت‌ها در تشخیص درست آسیب‌های پری اپیکال نیز، با یکدیگر مقایسه شد. داده‌ها با استفاده از آزمون مجذور کای واکاوی گردیدند.

**یافته‌ها:** یافته‌ها نشان داد، که میانگین درصد تشخیص درست آسیب‌های پری اپیکال با روش دیجیتال و قابلیت تغییر دانسیته - کنتراست، 66 درصد و با روش دیجیتال و قابلیت تغییر بزرگنمایی 40 درصد و با روش معمولی 39 درصد بود و آزمون مجذور کای نشان داد، که قابلیت تغییر دانسیته - کنتراست نسبت به دو روش دیگر در تشخیص درست آسیب‌های پری اپیکال تفاوتی معنادار دارد ( $p < 0/001$ ).

**نتیجه گیری:** در بررسی انجام شده، میان روش‌های تغییر دانسیته - کنتراست و بزرگنمایی در پرتونگاری دیجیتال و معمولی، روش تغییر دانسیته - کنتراست در تشخیص درست آسیب‌های پری اپیکال از دقت بیشتر برخوردار است.

**واژگان کلیدی:** ضایعات پری اپیکال، پرتونگاری دیجیتال، پرتونگاری معمولی

تاریخ دریافت مقاله: 86/9/19 تاریخ پذیرش مقاله: 87/2/19

مجله دندانپزشکی دانشگاه علوم پزشکی شیراز 1387؛ دوره نهم، شماره دو: صفحه‌ی 163 تا 169

## درآمد

روش‌های پرتونگاری در گستره‌ی دانش دندانپزشکی قلمروی گسترده داشته و در تشخیص آسیب‌های پری اپیکال و پیگیری درمان ارزشی به سزا دارد. دستگاه‌های پرتونگاری معمولی که در مطب‌ها و درمانگاه‌های دندانپزشکی استفاده می‌شود، فیلم درون دهانی را در برابر تابش پرتو قرار می‌دهد. این فیلم برای ایجاد تصویر، به اندازه‌ای به نسبت بالا از پرتو، مراحل وقت گیر ظهور و ثبوت و تاریکخانه نیازمند است. فن آوری رایانه‌ای در پرتونگاری امروزه امکان بهینه‌سازی تصویر، نگهداری، دستیابی دوباره‌ی آنها و حتی انتقال به صورت دیجیتال به مناطق دوردست را فراهم می‌کند<sup>(1)</sup>.

در سالیان اخیر، از گیرنده‌های حساس به پرتو ایکس استفاده می‌شود و این گیرنده‌ها، اطلاعاتی تصویری را به رایانه منتقل می‌کند و پس از پردازش بر روی نمایشگر، تصویر نمایش داده می‌شود. در این دستگاه، مراحل ظهور و ثبوت شیمیایی وجود نداشته و اندازه‌ی پرتو کاهش می‌یابد. از سویی، تصویر سریعی بر روی نمایشگر رایانه پدیدار می‌گردد، که قابلیت تغییر کیفیت تصویر و ذخیره‌ی تصویر را داراست<sup>(1)</sup>.

پرتونگاری دیجیتال، افزون بر کاهش دشواری‌های پرتونگاری معمولی، باعث کاهش زباله‌های پرخطر، از جمله مواد شیمیایی مربوط به ظهور و ثبوت و ورقه‌های سربی گشته است. تصویرهای دیجیتال را می‌توان به صورت الکترونیکی و بی‌هیچ تغییری در کیفیت‌شان برای دیگر مراکز پزشکی فرستاد. افزون بر آن، گیرنده‌های درون دهانی دیجیتال، به پرتو کمتر نسبت به فیلم نیاز دارند. هم‌اکنون در دوران گذار به سربرده، به گونه‌ای، که تصویربرداری به وسیله‌ی فیلم در حال جایگزین شدن با تصویربرداری دیجیتال است<sup>(1,2 و 3)</sup>.

یک دستگاه تصویربرداری دیجیتال، به طور کلی از سه بخش تشکیل می‌شود:

1. حس‌گر الکترونیکی: این بخش، جایگزین

فیلم پری اپیکال است، که در پرتونگاری معمولی از آن استفاده می‌شود.

2. مولد آنالوگ به دیجیتال (ADC) (Analog to Digital Conversion) این بخش، در واقع میانجیگر میان حس‌گر و رایانه است و اطلاعات آنالوگ دریافتی از حس‌گر را به اطلاعات دیجیتال تبدیل می‌کند.

3. رایانه‌ی مجهز به نمایشگر (چاپگر و یا نمایشگر)<sup>(1 و 2)</sup>.

یک تصویر دیجیتال، همانند کلیشه‌ی پرتونگاری معمولی، یک تصویر گری اسکیل (Gray scale) است، که در طیف خاکستری از سیاه یا "رادیولوسنت" کامل تا سفید یا "پک" کامل متغیر است. با این تفاوت، که در پرتونگاری معمولی، واکنش‌های شیمیایی مواد موجود در فیلم و در پرتونگاری دیجیتال پیکسل‌ها ایجادکننده‌ی چنین حالتی هستند<sup>(1,2 و 3)</sup>.

در واقع، پیکسل‌ها، واحدهای تشکیل دهنده‌ی یک تصویر دیجیتال هستند. برای هر پیکسل شناساگری الکترونیکی (Electronic Detector) وجود دارد، که پرتو ایکس برخوردی را جذب می‌کند و ولتاژی میان حدافل تا حداکثر به پیکسل انتقال می‌دهد تا پیکسل، رنگی را متناسب با این ولتاژ در طیف خاکستری نمایش دهد.

آنچه در یک حس‌گر نقش اصلی را دارد، شناساگر دیجیتالی است که در آن به کار رفته است<sup>(1)</sup>.

دستگاه شارژ دو سوپه CCD (Charge-Coupled-Device) نخستین شناساگری است، که برای کاربردهای درون دهانی ساخته شد و از سال 1987 در دندانپزشکی به کار رفته و امروزه گسترش فراوان یافته است. این دستگاه، از یک لایه‌ی نازک سیلیکون برای ثبت تصویرها استفاده می‌کند. برخورد پرتو با این لایه‌ی سیلیکونی به صورت دیجیتال برای رایانه ترجمه می‌گردد، که این کار، به وسیله‌ی دستگاه ADC، انجام می‌شود<sup>(1)</sup>. که به وسیله‌ی سیم و یا امواج میکروویو، با حس‌گر در ارتباط است.

### مواد و روش

در این بررسی تجربی-آزمایشگاهی، گروه مورد بررسی، تصویرهای دیجیتال و تصویرهای به دست آمده از تصویربرداری عادی، از 50 آسیب ساختگی بر روی مندیبول خشک انسان در چهار اندازه بود.

برای اجرای این بررسی، شماری مندیبول خشک با دندان فراهم و پس از بیرون آوردن دندان ها از درون ساکت، جای آپکس ریشه ی دندان ها برای ایجاد آسیب های ساختگی مشخص گردید.

پس از بیرون آوردن دندان ها از درون مندیبول، ساکت های بی خمیدگی یا دارای خمیدگی ملایم انتخاب شدند. سپس، به وسیله ی فایل اندو، بلندی ساکت از درون ساکت اندازه گیری شد و با قرار دادن فایل بر روی استخوان کورتیکال سمت باکال و علامت زدن نقطه ای که نوک فایل بر روی استخوان کورتیکال نشان می دهد، جای آپکس دندان ها مشخص شد.

پس از این کار، بر روی اسکال و در جای مشخص شده، آسیب های ساختگی به وسیله ی فرز روند توربین در اندازه های گوناگون ایجاد شد. این 50 آسیب، شامل 25 آسیب یک میلی متری، 15 مورد 1/5 میلی متری، چهار آسیب دو میلی متری و شش مورد بی آسیب بود. چون هدف، مقایسه ی دو روش پرتونگاری بود، تشکیل همه ی آسیب ها از کورتکس باکال قابل پذیرش است.

کلیشه های پرتونگاری به روش پرتونگاری عادی با شیوه ی موازی فراهم شد. جایی با موم در پشت لینگوال مندیبول خشک فراهم شد و حس گر و فیلم در آن جا قرار می گرفت تا جای فیلم و حس گر در همه ی شرایط یکسان باشد. موم در برابر تغییرات دمایی قرار نگرفت. توجه شد، که پرتو مرکزی، عمود بر محور طولی دندان باشد، که در این حالت، از فیلم هولدر استفاده شد.

پس از فراهم کردن همه ی تصویرهای معمولی، آنها به وسیله ی دستگاه پردازش و لپکس

پس از نمایش تصویر دیجیتال، آنچه بر روی نمایشگر در اختیار کاربر قرار می گیرد، یک تصویر دینامیک است، که این تصویر را می توان با استفاده از قابلیت ها و توانایی های گوناگون، با امکان تغییر در برخی معیارهای موثر در ایجاد تصویر، مانند شفافیت، روشنی، چگالی کنتراست، بزرگنمایی و جز آن، ارزیابی کرد.

در پژوهشی، استاسنیاکیس (Stassinakis) و همکاران، پرتونگاری دیجیتال را با پرتونگاری معمولی در آسیب های استخوانی مقایسه کردند و متوجه شدند که، توان تشخیص پرتونگاری معمولی در تشخیص آسیب ها از 0/5 تا 1 میلی متر بهتر است<sup>(2)</sup>. در بررسی ونزل (Wenzel) و همکاران، مشخص شد که، استفاده از ویژگی های تغییر کنتراست و تیوب نسبت به تصویرهای بی تغییر برتری دارد<sup>(3)</sup>. در پژوهش کالندروف (Kullendroff) و همکاران روش پرتونگاری دیجیتال مستقیم با روش تصویرهای تغییر یافته به وسیله ی رایانه مقایسه گردید و بیان شد، که برای آشکار کردن آسیب های پری آپیکال، تصویرهای تغییر یافته (تغییر چگالی و کنتراست) برتر است<sup>(4)</sup>. باربات (Barbat) و همکاران در پژوهشی، آسیب های پری آپیکال مصنوعی را با استفاده از دو روش پرتونگاری دیجیتال مستقیم و معمولی مقایسه کردند. نتیجه این بود، که تفاوتی معنادار میان دو روش در هیچ یک از سطوح برداشت استخوان دیده نشد<sup>(5)</sup>. در بررسی کالندروف (Kullendroff) و همکاران نیز، نتیجه گیری شد، که فیلم پرتونگاری عادی، کمی بهتر برای کشف آسیب های پری آپیکال در مقایسه با تصویرهای دیجیتال پردازش شده است<sup>(6)</sup>.

با توجه به تناقضات موجود در بررسی های گذشته، هدف از این پژوهش، مقایسه ی دقت پرتونگاری عادی و دیجیتال با دو قابلیت تغییر بزرگنمایی و تغییر دانسیته- کنتراست در تشخیص درست ضایعات پری آپیکال رادیولوسنت در مندیبول خشک انسان بود.

رادیولوژیست در بررسی تصویرهای دیجیتال یک بار از قابلیت تغییر بزرگنمایی (zooming) و یک بار از قابلیت تغییر دانسیته - کنتراست استفاده می کرد. در این پژوهش برای بررسی دقیق تر داده ها از دو رادیولوژیست ورزیده در خواندن پرتونگاری های دندانان استفاده شد و تصویرهای به دست آمده بصورت کاملاً کور در اختیار رادیولوژیست گذاشته شد. از یک لایه‌ی موم به ضخامت شش میلی متر در تصویرهای عادی و دیجیتال، به عنوان بافت نرم استفاده شد. این لایه در جلوی مندیبول خشک جای می گرفت. داده های گردآوری شده به وسیله‌ی نرم افزار SPSS و با آزمون مجذور کای پردازش و واکاوی شدند.

#### یافته ها

روش های تصویر برداری و نیز، تغییرات اعمال شده با استفاده از قابلیت های نرم افزاری در زمینه بود یا نبود آسیب، تشخیص درست حدود آسیب و اندازه‌ی درست آسیب مقایسه گردیدند. نتایج به دست آمده از این بررسی در جدول‌های 1 تا 3 آورده شده است. آزمون مجذور کای نشان داد که از سه روش مورد استفاده، تغییر دانسیته و کنتراست در تشخیص درست آسیب‌ها با اختلافی معنادار از دو روش دیگر برتر است (نمودار 1).

(Velopex, X ray, England) و محلول چامپیون ظاهر و ثابت شده و همه‌ی تصویرها بر روی برگه های ویژه‌ی پلاستیکی مانع گردیدند.

پس از فراهم شدن کلیشه های پرتونگاری معمولی با دستگاه پرتونگاری پلان مکا (Planmca, Helsinki, Finland)، تصویرهای دیجیتال با حس گر دستگاه شارژ دوسویه، با سیم و نرم افزار Cygnus media، فراهم گردید. برای تصویربرداری با روش دیجیتال، در آغاز، جایی برای استقرار حس گر به وسیله‌ی موم، فراهم شد تا همه‌ی تصویرها با شرایط یکسان ایجاد شود. سپس، با روش موازی از همه‌ی آسیب ها، تصویر دیجیتال فراهم و در رایانه ذخیره شد. برای برآورد اندازه‌ی آسیب‌ها، کلیشه‌ی عادی با استفاده از ذره‌بینی درجه‌بندی شده (Folding linen tester) و برای تصویر دیجیتال، از خط کش کالیبره‌ی شده نرم افزار استفاده گردید.

بر پایه‌ی صورت بررسی (چک لیست)، رادیولوژیست می‌بایست بود یا نبود آسیب، برآورد اندازه‌ی آسیب در صورت وجود و این که حدود آسیب را به چه شکل می‌خواند (well defined: حدود مشخص، که به کمک مداد نوک تیز بتوان حدود را رسم کرد. ill defined: حدود نامشخص، که به کمک مداد نوک تیز نتوان حدود را رسم کرد) مشخص می کرد.

**جدول 1:** نتایج کلی تشخیص درست بود یا نبود آسیب با سه روش تغییر دانسیته - کنتراست، بزرگنمایی و روش معمولی از سوی دو خواننده‌ی A و B بر 50 کلیشه پرتونگاری

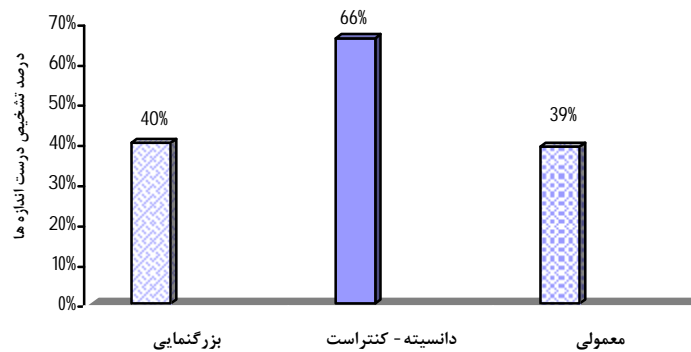
روش	تشخیص درست بود یا نبود آسیب			
	خواننده‌ی A		خواننده‌ی B	
	شمار	درصد	شمار	درصد
تغییر دانسیته کنتراست	40	80	41	82
بزرگنمایی	37	74	34	68
روش معمولی	36	72	38	76

**جدول 2:** نتایج کلی تشخیص درست حدود آسیبها (Well defined یا Ill defined) با سه روش تغییر دانسیته- کنتراست، بزرگنمایی و روش معمولی از سوی دو خواننده A و B بر 50 کلیشه پرتونگاری

روش	تشخیص درست بود یا نبود آسیب			
	خواننده A		خواننده B	
	شمار	درصد	شمار	درصد
تغییر دانسیته کنتراست	40	90/9	35	79/5
بزرگنمایی	38	86/3	32	72/7
روش معمولی	35	79/5	36	81/8

**جدول 3:** شمار، درصد و فاصله اطمینان تشخیص درست اندازه‌ی آسیبها به سه روش تغییر دانسیته- کنتراست، بزرگنمایی و روش معمولی از سوی دو خواننده A و B بر 50 کلیشه پرتونگاری

روش	خواننده A		خواننده B		درصد فاصله اطمینان میانگین
	شمار	درصد	شمار	درصد	
تغییر دانسیته کنتراست	35	70	31	62	53-79
بزرگنمایی	21	42	19	38	26-53
روش معمولی	17	34	22	44	25-52



**نمودار 1:** مقایسه‌ی میانگین درصد تشخیص درست اندازه‌ی آسیبها با آزمون مجذور کای

## بحث

2- در آسیب‌های یک تا دو میلی‌متر تفاوتی معنادار

میان دو روش وجود نداشت.

3- در آسیب‌های بزرگ‌تر از دو میلی‌متر تفاوتی معنادار

وجود داشت و پرتونگاری دیجیتال بهتر از معمولی

بود<sup>(2)</sup>. در بررسی کنونی، بیشترین تاکید بر روی

آسیب‌های 1 و 1/5 میلی‌متری بوده است، به

در پژوهشی استاتسیناکیس و همکاران، پرتونگاری

دیجیتال را با پرتونگاری معمولی در آسیب‌های

استخوانی مقایسه کردند و دریافتند که:

1- توان تشخیص پرتونگاری معمولی در تشخیص

آسیب از 0/5 تا 1 میلی‌متر بهتر است.

در بررسی باربات، تاکید بر روی مقایسه‌ی آسیب‌ها بر پایه‌ی سطح تخریب شده‌ی استخوانی بوده است، در حالی که، در بررسی کنونی، همه‌ی آسیب‌ها بر روی سطح کورتیکال ایجاد شده، که به لحاظ اندازه با هم متفاوت هستند.

در بررسی کالندروف (Kullendroff) و همکاران، چنین نتیجه‌گیری شد، که پرتونگاری معمولی (با استفاده از فیلم) برای کشف آسیب‌های پری اپیکال در مقایسه با تصویرهای دیجیتال پردازش شده، اندکی بهتر است (6).

در بررسی گوندایا (Gundappa) و همکاران، سونوگرافی در تشخیص ماهیت و طبیعت آسیب‌های پری اپیکال کارآمدتر بوده است (8). همچنین، در پژوهش استاروپولوس (Starropoulos) و همکاران، تفاوتی در پرتونگاری دیجیتال و عادی در تشخیص اندازه‌ی آسیب‌ها گزارش نگردید و حساسیت هر دو یکسان گزارش شد (8).

در بررسی میستاک (Mistak) و همکاران، توانایی ارزیابی تصویرهای پری اپیکال ساختمانی در دو روش یکسان گزارش شد (9).

برخلاف بررسی‌های فوق، در این بررسی از سه روش استفاده شده (تغییر دانسیته - کنتراست، بزرگنمایی و روش پرتونگاری معمولی)، استفاده از تغییر دانسیته - کنتراست تفاوتی معنادار با دو روش دیگر، یعنی قابلیت بزرگنمایی و روش معمولی نشان داد.

### نتیجه‌گیری

1- برای تشخیص درست اندازه‌ی آسیب‌ها، که در تعیین گونه‌ی آسیب و پیگیری بیمار پس از درمان نقشی تعیین‌کننده دارد، استفاده از روش دیجیتال با قابلیت تغییر دانسیته - کنتراست پیشنهاد می‌شود. چرا که، روش یاد شده، افزون بر برتری‌های کلی روش دیجیتال (مانند کاهش اندازه‌ی پرتو دریافتی بیمار، بی‌نیازی به مراحل ظهور و ثبوت و

گونه‌ای، که از 50 آسیب ساختمانی، 25 مورد، یک میلی‌متری و 15 مورد دیگر، 1/5 میلی‌متری در نظر گرفته شد و طبعاً، نتایج گویای برتری معنادار روش دیجیتال بر معمولی است و بیشتر درباره‌ی آسیب‌های 1 و 1/5 میلی‌متری مصداق پیدا می‌کند. در پژوهش ونزل و همکاران مشخص شد، که استفاده از ویژگی‌های تغییر کنتراست و ثبوت نسبت به تصویرهای بی تغییر برتری دارد (3). در این بررسی، دو تصویر تغییر یافته، یکبار به وسیله‌ی بزرگنمایی و یکبار، به وسیله‌ی تغییر کنتراست - دانسیته با هم مقایسه شد و این تصویرها با تصویرهای پرتونگاری معمولی نیز، سنجیده شدند، که نتایج، برتری معنادار قابلیت تغییر دانسیته - کنتراست را در تشخیص درست آسیب‌های پری اپیکال نشان می‌داد.

در پژوهش کالندروف و همکاران روش پرتونگاری دیجیتال مستقیم با روش تصویرهای تغییر یافته به وسیله‌ی رایانه مقایسه گردید و نتیجه‌گیری شد، که این دو، تفاوتی معنادار ندارند. اما برای آشکار کردن آسیب‌های پری اپیکال، تصویرهای تغییر یافته (تغییر دانسیته و کنتراست) برتری دارد (4)، که این امر، همانند نتایج بررسی کنونی است، با این تفاوت، که در بررسی کنونی، برتری تغییرات دانسیته و کنتراست معنادار بود.

باربات و همکاران در پژوهشی، آسیب‌های پری اپیکال مصنوعی را با استفاده از دو روش پرتونگاری دیجیتال مستقیم و معمولی مقایسه کردند. پرتونگاری و تصویرهای دیجیتال شامل تصویرهای دوباره، گری اسکیل و رنگی بودند. آنها، در سه سطح برداشت استخوان، روش‌ها را با یکدیگر مقایسه کردند. سطح نخست، زمانی بود، که لامینادورا تخریب شده بود. سطح دوم، سطحی بود، که استخوان اسفنجی تخریب شده بود و سطح سوم، تخریب، استخوان کورتیکال را نیز، در بر گرفته بود. نتیجه این بود، که تفاوتی معنادار میان دو روش در هیچ یک از سطوح برداشت استخوان دیده نشد (5) که مخالف نتایج بررسی‌های پیشین بود.

تنها برپایه‌ی برتری‌های کلی آنها (برتری‌های روش معمولی: ارزان بودن، در دسترس بودن و ...، برتری‌های روش دیجیتال، کاهش اندازه‌ی پرتو دریافتی بیمار، بی‌نیاز به مراحل ظهور و ثبوت و ...) انجام پذیرد.

(... توانایی بهتر در تشخیص اندازه‌ی آسیب‌ها دارد.  
2- برای تشخیص بود یا نبود آسیب‌های پری آپیکال، استفاده از دو روش معمولی یا دیجیتال تفاوتی معنادار نداشته و انتخاب هر یک از این روش‌ها،

\*\*\*\*\*

## References

- Whites SC, Pharoah MJ. Oral radiology principle and interpretation. 4th ed. USA: St Louis, MO, Mosby; 2000. p. 223-225.
- Stassinakis A, Zeyer O, Brägger U. The diagnosis of bone lesions with conventional x-ray images and with a direct digital procedure (RVG). An in-vitro study. RadioVisioGraphy. Schweiz Monatsschr Zahnmed 1995; 105: 1539-1545.
- Wenzel A, Hintze H. Perception of image quality in direct digital radiography after application of various image treatment filters for detectability of dental disease. Dentomaxillofac Radiol 1993; 22: 131-134.
- Kullendorff B, Nilsson M, Rohlin M. Diagnostic accuracy of direct digital dental radiography for the detection of periapical bone lesions: overall comparison between conventional and direct digital radiography. Oral Surg Oral Med Oral Pathol Oral Radiol Endod 1996; 82: 344-350.
- Barbat J, Messer HH. Detectability of artificial periapical lesions using direct digital and conventional radiography. J Endod 1998; 24: 837-842.
- Kullendorff B, Petersson K, Rohlin M. Direct digital radiography for the detection of periapical bone lesions: a clinical study. Endod Dent Traumatol 1997; 13: 183-189.
- Gundappa M, Ng SY, Whaites EJ. Comparison of ultrasound, digital and conventional radiography in differentiating periapical lesions. Dentomaxillofac Radiol 2006; 35: 326-333.
- Stavropoulos A, Wenzel A. Accuracy of cone beam dental CT, intraoral digital and conventional film radiography for the detection of periapical lesions. An ex vivo study in pig jaws. Clin Oral Investig; 11: 101-106.
- Mistak EJ, Loushine RJ, Primack PD, West LA, Runyan DA. Interpretation of periapical lesions comparing conventional, direct igital and telephonically transmitted radiographic images. J Endod 1998; 24: 262-266.